

Anatomia

Animal

dos

Sistemas Viscerais

CALENDÁRIO ACADÊMICO PARA O 1º SEMESTRE DE 2006

Meses	Dias	Eventos
Fevereiro	13 (segunda)	Início das aulas do 1º semestre de 2006 - Veteranos
	20 (segunda)	Início das aulas do 1º semestre de 2006 - Vestibulandos
	24 (sexta)	Data-limite para solicitação de Isenção de Disciplinas
	27 (segunda)	Feriado – Carnaval
	28 (terça)	Feriado – Carnaval
Março	1º (quarta)	Feriado – Cinzas
	13 (segunda)	Término do prazo para inclusões e/ou exclusões de disciplinas, troca de turmas e efetivação da Matrícula Acadêmica para o 1º semestre de 2006
	16 (quinta)	Feriado (apenas para o campus Petrópolis)
	31 (sexta)	Término do prazo para Trancamento de Matrícula
Abril	6 (quinta)	PR1 - Início do período de provas
	12 (quarta)	PR1 - Término do período de provas
	13 (quinta)	Feriado – Quinta-Feira Santa
	14 (sexta)	Feriado – Sexta-Feira Santa
	15 (sábado)	Recesso – Não haverá aulas
	21 (sexta)	Feriado – Tiradentes
	22 (sábado)	Recesso – Não haverá aulas
Maio	1º (segunda)	Feriado – Dia do Trabalho
	15 (segunda)	Início do prazo para entrada de Requerimentos de Reabertura de Matrícula, Matr. sem Vestibular-MSV, Transf. Externa-TE e Transf. Interna-TI para o 2º semestre de 2006
	16 (terça)	Feriado (apenas para o campus Nova Friburgo)
Junho	8 (quinta)	PR2 - Início do período de provas
	13 (terça)	Feriado (apenas para o campus Duque de Caxias)
	14 (quarta)	PR2 - Término do período de provas
	15 (quinta)	Feriado – Corpus Christi
	21 (quarta)	2ª Chamada - Início do período de provas
	24 (sábado)	Feriado (apenas para os campi Niterói, Macaé e São João de Meriti)
	27 (terça)	2ª Chamada – Término do período de provas
		Término do período de aulas do 1º semestre de 2006
	28 (quarta)	PRF - Início do período de provas finais
29 (quinta)	Feriado (apenas para o campus Petrópolis)	
Julho	4 (terça)	PRF - Término do período de provas finais
	5 (quarta)	Matrícula Financeira - 2º semestre de 2006
	7 (sexta)	Término do período letivo do 1º semestre de 2006
	12 (quarta)	Término do prazo para requerer revisão de Prova Final do 1º semestre de 2006
	15 (sábado)	Início do período de Renovação de Matrícula para o 2º semestre de 2006 - internet
	29 (sábado)	Feriado (apenas para o campus Macaé)
Agosto	7 (segunda)	Início das aulas do 2º semestre de 2006 - Veteranos
	14 (segunda)	Início das aulas do 2º semestre de 2006 - Vestibulandos

ÍNDICE:

CRITÉRIO DE AVALIAÇÃO	IX
BIBLIOGRAFIA.....	IX
Aula – 15/02/06	10
Esplanchnologia.....	10
Conceito	10
Dividem-se	10
Órgãos.....	10
Artérias	11
Veias	11
Capilares	11
Anastomose	12
Coração.....	12
Definição	13
Localização	13
Dividido.....	13
Forma	14
Sulcos.....	14
Pericárdio	15
Pericárdio seroso	15
Pericárdio fibroso	16
Cavidades	16
Esqueleto fibroso cardíaco.....	16
Átrio direito	17
Ventrículo direito	17
Átrio esquerdo	18
Ventrículo esquerdo	18
Sistema de condução.....	18
Inervação extrínseca	18
Inervação intrínseca	19
Formada	19
Irrigação do coração.....	19
Coronária direita.....	19
Coronária esquerda.....	20
Drenagem do coração.....	20
Válvulas ou valvas cardíacas	20
Aula – 22/02/06	22
Anatomia do coração	22
Vasos da base e ramos da aorta	22
Vasos da base.....	22
Vascularização e inervação	23
Inervação.....	23
Motora	23
Ineruações específicas	23
Ramos artéria aorta.....	23
Aorta Ascendente.....	24
Arco Aortico.....	24
Aorta descendente torácica.....	25
Aorta descendente abdominal.....	25
Sistema venoso	26

Aula – 08/03/06	27
Sistema Respiratório.....	27
Introdução	27
Parte condutora.....	27
Parte respiratória.....	27
Mecanismo de bombeamento	27
Funções.....	28
Nariz	28
Cavidade Nasal	31
Faringe	36
Laringe	37
Cavidade laríngea	37
Cartilagens ímpares	38
Cartilagens pares	39
Vestíbulo lateral da laringe.....	40
Músculos da laringe	41
Osso hióide	41
Traquéia	41
Árvore Bronquial.....	41
Pulmões	43
Pulmão Direito.....	43
Pulmão Esquerdo.....	45
Impressões Pulmonares.....	45
Hilo Pulmonar.....	45
Cavidade Torácica	46
Aula – 15/03/06	47
Sistema Digestório.....	47
Introdução	47
Divisão.....	47
Pré diafragmática	47
Boca	47
Limites	47
Palatos	49
Céu da Boca.....	49
Língua	50
Extrínsecos e Intrínsecos.....	50
Função	51
Divisão.....	51
Estruturas:.....	51
Papilas.....	51
Pregas	55
Dentes	55
Fases.....	56
Formular dentaria	56
Dentição decídua	57
Dentição permanente	57
Formular Equino	57
Formular Bovino	57
Formular Suíno.....	57
Formular Cão.....	57
Formular Gato	57

Faringe	57
Divisão.....	58
Canal Alimentar.....	58
Esôfago	58
Aula – 22/03/06	59
Pós Diafragmático	59
Estômago	59
Função	59
Estômago	59
Pré-estômago.....	59
Localização	59
Monogástrico.....	59
Apresenta:.....	59
Sustentação	60
Estruturas	61
Espécies.....	62
Carnívoros.....	62
Eqüino	64
Suíno	65
Suíno e bovino	66
Poligástrico.....	66
Compartimento.....	67
Rúmen.....	67
Apresenta	68
Sacos	68
Internamente	70
Retículo	71
Internamente	71
Omaso.....	71
Internamente	72
Abomaso	72
Irrigação	73
Tronco celíaco.....	73
Artéria esplênica.....	73
Artéria Gástrica esquerda	74
Artéria Hepática comum.....	74
Artéria Gastro duodenal	74
Aula – 29/03/06	77
Intestinos Delgado e Grosso.....	77
Intestino Delgado	77
Duodeno.....	77
Jejuno e Íleo	78
Intestino Grosso	78
Ceco	79
Cólon.....	79
Reto.....	81
Anus	81
Bovino	82
Colón.....	82
Suíno	83
Cão.....	83

Irrigação	84
Artéria Mesentérica cranial.....	84
Artéria íleo cólica.....	84
Artéria cecal	84
Artéria Mesentérica caudal.....	84
Aula – 19/04/06	87
Glândulas anexas ao tubo digestório.....	87
Glândulas salivares	87
Maiores.....	87
Menores	88
Função	88
Função da saliva	88
Fígado	88
Localização	88
Função	88
Lobação.....	88
Vesícula biliar.....	89
Ligamentos.....	89
Pâncreas	89
Função	89
Função do sulco pancreático	89
Localização	89
Lobação.....	90
Carnívoros.....	90
Glândulas salivares	90
Fígado	90
Descrição	91
Impressão.....	91
Superfícies (duas)	91
Vesícula biliar	91
Ductos	91
Pâncreas	91
Lobos.....	91
Ductos	91
Suíno	92
Glândulas salivares	92
Fígado	92
Descrição	92
Impressões.....	92
Vesícula biliar	93
Pâncreas	93
Lobos.....	93
Equino	93
Glândulas salivares	93
Fígado	94
Descrição	94
Impressões.....	94
Superfícies (duas)	94
Ductos	94
Ligamentos.....	95
Pâncreas	95

Bovino	95
Glândulas salivares	95
Fígado	95
Descrição	96
Vesícula biliar	96
Pâncreas	96
Aula – 26/04/06	97
Sistema Urinário	97
Órgãos Formadores	97
Função	97
Trato Urinário Alto	97
Rins	97
Classificação	98
Função	98
Descrição	99
Estruturas Renais	99
Ureter	104
Trajeto da urina	105
Trato Urinário Baixo	105
Bexiga Urinaria	105
Localização	105
Apresenta	106
Sustentação	107
Uretra	107
Aula – 03/05/06	108
Sistema Reprodutor Feminino	108
Função	108
Órgãos	109
Ovário	109
Apresentam	109
Localização	109
Formato	109
Estruturas	109
Ligamento	110
Tubas Uterinas	110
Função	111
Dividida	111
Classificação	111
Útero	111
Divide-se	112
Apresenta	112
Apresenta	112
Vagina	114
Dividida	114
Função	114
Vulva	115
Aula – 11/05/06	117
Sistema digestório de aves	117
Função	117
Bico galiformes	117
Língua	117

Laringe	117
Inglúvio	118
Função	118
Esôfago	119
Dividido	119
Estomago	119
Dividido	119
Função	119
Estruturas	119
Intestino delgado	120
Duodeno	120
Pâncreas	120
Fígado	120
Vesícula biliar	120
Jejuno	120
Íleo	120
Intestino grosso	121
Sistema respiratório de aves	122
Opérculo	122
Cavidade nasal	122
Traquéia	122
Psulo	123
Sacos aéreos	123
Função	123
Aula – 17/05/06	124
Sistema Reprodutor Masculino	124
Função	124
Órgãos	124
Testículos	124
Apresentam	124
Ligamento	125
Localização	126
Estruturas	126
Epidídimo	127
Dividido	127
Função	127
Ligamento	127
Ducto deferente	127
Cordão ou Funículo Espermático	128
Formado	128
Túnica vaginal	128
Bolsa escrotal	129
Formada	129
Termoregulação testicular	130
Estruturas	130
Glândulas Sexuais Acessórias	130
Função	132
Uretra masculina	132
Dividida	132
Genitália externa	133
Pênis	133

Classificados	133
Dividido.....	133
Estruturas	134
Vascularização	135
Prepúcio	135
Apresenta	135
Óstio	135
Aula – 24/05/06	136
Sistema sensorial.....	136
Visão	136
Órgãos da visão	136
Órbita.....	136
Pálpebras	136
Apresenta	136
Conjuntiva	137
Aparelho lacrimal.....	137
Periórbita.....	137
Músculos bulbares	137
Função	138
Bulbo Ocular ou Globo Ocular	138
Lamina externa.....	138
Esclera	138
Limbo.....	138
Córnea.....	138
Lamina vascular	139
Coróide.....	139
Corpo ciliar	139
Íris.....	139
Lamina nervosa.....	140
Retina	140
Cristalino (lente)	140
Câmara anterior	140
Câmara posterior.....	140
Câmara vítrea.....	140
Nervo óptico	140
Audição	141
Órgão da audição.....	141
Ouvido externo	141
Pavilhão auricular.....	141
Meato acústico	141
Ouvido médio ou cavidade timpânica	141
Membrana timpânica	142
Tuba auditiva.....	142
Ouvido interno	142
Labirinto ósseo	142
Labirinto membranoso.....	142
Aula – 25/05/06	143
Sistema endócrino	143
Glândulas endócrinas.....	143
Hipófise	143
Pineal	143

Tireóide	143
Paratireóide	144
Adrenal	144
Estômago	144
Intestino	144
Rim	144
Útero	144
Placenta	144
Corpo lúteo	144
Testículo	144
Aula – 31/05/06	145
Sistema Urinário e Reprodutor de Aves	145
Sistema urinário	145
Órgãos	145
Rins	145
Dividido	145
Localização	145
Filtração	145
Sistema Reprodutor Masculino	146
Órgãos	146
Testículo	146
Localização	147
Castração	147
Termoregulação	147
Sistema reprodutor feminino	148
Órgãos	148
Ovário	148
Localização	148
Período de reprodução	148
Oviduto	148
Divisão	148
Formação do ovo	148
Sistema linfático	149
Espaço intersticial	149
Vasos linfáticos	149
Linfonodos	149
Linfonodo alterado	149
Timo	150
Baço	150
Questões de prova	151

CRITÉRIO DE AVALIAÇÃO

Data	Avaliação	Valor Maximo
15/03	Teste 1	10,0
06/04	PR 1 – pratica	10,0
12/04	PR 1 –	10,0
10/05	Teste 2	10,0
08/06	PR 2 – pratica	10,0
14/06	PR 2 –	10,0

BIBLIOGRAFIA**636.0891 D994t 1997**

DYCE, Keith M; SACK, Wolfgang O; WENSING, Cornelis Johannes Gerardus. Tratado de anatomia veterinária. Tradução Adriana Alonso Novais. Rio de Janeiro: Guanabara Koogan, 1997. 663 p. il
Anatomia veterinária
16/21 Reservar

636.0891 G394 5.ed.

GETTY, Robert. Sisson/Grossman: anatomia dos animais domésticos. Tradução Alzido de Oliveira. 5. ed. Rio de Janeiro: Guanabara Koogan, c1986. 2 v
Anatomia veterinária

636.089 E92m

EVANS, Howard Edward; DELAHUNTA, Alexander. Miller: guia para a dissecção do cão. Tradução Maria Nogueira Pinto Quintanilha. Rio de Janeiro: Guanabara Koogan, c1994. 206 p. il.
Veterinária; Dissecção veterinária; Cão, Anatomia

Esplanologia

Conceito

Parte da anatomia que estuda as estruturas viscerais (órgãos), também podendo ser estudada como anatomia sistêmica ou anatomia dos sistemas viscerais.

Procura estudar as estruturas e órgãos dentro dos sistemas, respeitando as diferenças entre as diferentes espécies, formando junto com a anatomia topográfica a base do estudo da anatomia.

Ex.:

Sistema respiratório – cavidade torácica (ossos / músculos), pleura, diafragma, pulmão.

Generalidade sobre angiologia (sistema circulatório)

A circulação tem função de transportar O₂, CO₂, Nutrientes e metabólicos.

Coração é uma bomba, anexo ao sistema circulatório, ele não faz parte do sistema circulatório, ele somente auxilia.

É responsável pela manutenção da circulação corporal.

Ventrículos saem artérias O₂.

Átrios chegam veias CO₂.

Obs.: todo sangue (arterial ou venoso) tem O₂, o arterial tem muito mais.

Troca de gases – toda respiração faz as trocas por membranas úmidas, pressão osmótica.

O sangue leva como nutriente principal o oxigênio em grande quantidade e este passa por difusão o O₂ para as células, ocorrendo à troca de gases (despolarização da membrana).

O vaso quando leva nutriente, ele começa com grande calibre, até o nível dos capilares e vice e versa.

Vasos linfáticos – vão constituir uma circulação linfática, pegam todos os elementos do interstício, ajudam a drenar.

Difusão do líquido pelo interstício celular.

Dividem-se em:

Grande ou sistêmica (VE – aorta – corpo – VC – AD)

Pequena ou pulmonar (VD – pulmão – AE)

O sistema circulatório é dividido em grande (sistêmica) e pequena (pulmonar) circulação.

Três tipos de circulação:

- Arterial
- Venoso
- Linfático

Órgãos do sistema circulatório:

- Coração – propulsão do sangue
- Artérias – vasos que deixam o coração, na grande circulação levam O₂ e nutrientes e na pequena circulação levam CO₂ aos pulmões. São chamados eferentes.
- Veias – vasos que chegam ao coração, e levam CO₂ na grande circulação e na pequena circulação levam O₂ ao coração. São denominados aferentes.
- Capilares – área nos tecidos dos órgãos onde ocorre intercâmbio metabólico entre sangue e tecido. As artérias vão se ramificando e diminuindo o calibre até chegarem a capilares, e as veias partem dos capilares aumentando de calibre. Somente em capilares ocorrem trocas de metabólicos.

O sistema cardiovascular consiste em:

Coração

Artérias, que conduzem sangue do coração para os tecidos

Capilares, tubos microscópicos nos tecidos, que permitem as trocas necessárias entre o sangue e os tecidos;

Veias, que conduzem o sangue de volta ao coração.

Artérias

As **artérias** podem ser classificadas com base na sua estrutura, tal como:

- grande calibre ou elástica ou condutoras: caracteriza se por possuir uma túnica média com mais fibras elásticas que musculares;
- calibre médio ou muscular ou distribuidoras: caracteriza se por possuir uma túnica média com mais fibras musculares que tecido elástico;
- pequeno calibre ou arteríolas caracteriza se por possuir uma túnica média com algumas camadas de músculo liso, uma luz reduzida e apresentarem esfíncteres nas aberturas para os capilares;

Obs: toda artéria é ramificadora (distribuidora).

Estruturas tubulares formadas por 3 camadas: adventícia (tecido conjuntivo), camada media (fibras musculares e elásticas) e camada interna (endotélio)

• Grande calibre (condutoras)	90% (FE)	10% (FM)
• Médio calibre	50%	50%
• Pequeno calibre	10%	90%
• Arteríolas	1%	99%

Presença de esfíncter membro anterior abertura para o capilar (esfíncter pré-capilar – regulação da pressão arterial).

- **Túnica íntima (endotélio):** camada mais interna, fica em contato com o sangue. Constituído por células endoteliais;
- **Túnica média:** camada intermediária. Constituído por tecido conjuntivo. Músculo liso e fibras elásticas;
- **Túnica adventícia:** camada mais externa. Constituído por tecido conjuntivo.

As arteríolas são de considerável importância na regulação do fluxo do sangue através do leito capilar.

Veias

Iniciam-se dos capilares, luz maior que as artérias, válvulas ou valvas (impedem o retorno do sangue) estrutura-as com numero menor de fibras elásticas, normalmente mais finas e translúcidas.

- Coletoras e tributárias (grande calibre)
- Satélites (pequena ou médio calibre) – acompanham as respectivas artérias.

Capilares

Os capilares compreendem uma rede anastomótica de minúsculos tubos, cuja parede consiste em uma única camada de células endoteliais. A parede dos capilares permite a passagem de oxigénio e materiais nutrientes.

Capilares – capilares arteriais e venosos para que ocorra a troca de O₂ por CO₂.

Os capilares controlam a pressão arterial, mas porque eles têm que ser tão pequeno em comparação com as artérias?

Isso ocorre para que o tamanho da hemácia seja maior que o capilar, ai vai fazer pressão para entrar no capilar e ocorre à troca de metabolismo.

Um cachorro grande chega a ter 4 litros de sangue.

Existem capilares arterial e venoso.

Os capilares controlam a pressão.

- Fenestrado – poros = trocas rápidas.

possui poros que permite as trocas rápidas

- Sinusóides – maior área de contato, maior tempo de troca.

sua disposição sinuosa proporciona uma maior área de contato e assim um maior tempo de troca.

- Contínuo – não possui poros, dificultando a troca.

não possui poros, dificultando a troca.

Capilar arterial possui sangue oxigenado.

Capilar venoso possui sangue venoso.

Anastomose

Comunicação entre duas vísceras ocas.

A intercomunicação de ramos de artérias adjacentes é denominada **anastomose**.

As veias se anastomosam bem mais frequentemente do que as artérias, e numerosos ramos comunicantes são muito comuns.

- Venovenosa
- Artério - arterial
- Artério - venosa

As **artérias**, geralmente, dividem-se em ângulo agudo, dando ramos cada vez mais finos.

Artérias terminais ou **finas** são aquelas que formam redes isoladas, isto é, não se anastomosam com as artérias adjacentes, tais como as artérias interlobulares do rim.

Uma **rede admirável** é uma rede intercalada no curso de uma artéria.

Um vaso colateral é aquele que segue um curso próximo e similar àquele do vaso principal.

O vaso quando leva nutriente, ele começa com grande calibre, ate o nível dos capilares e vice e versa.

Coração

É um órgão tetracavitário, essencialmente muscular (95% músculo estriado cardíaco involuntário), que é responsável pela circulação do sangue pelo corpo.

Ele encontra-se na cavidade torácica, circundado por um saco fibrosseroso (pericárdio), que ocupa a maior parte do espaço mediastínico médio.

O **coração** é o órgão central muscular oco que funciona como uma bomba de sucção e pressão: as diferenças de pressão causadas pela sua contração e relaxamento, principalmente, determinam a circulação do sangue e da linfa.

Está situado no meio do espaço mediastínico do tórax e contido em um saco fibrosseroso — o **pericárdio**.

O **coração** ocupa a maior parte do espaço mediastínico médio.

Está ligado pela sua base aos grandes vasos e o restante inteiramente livre dentro do pericárdio.

O coração é considerado como tendo ápice, base, duas superfícies e duas bordas.

O coração é uma poderosa bomba situada dentro do **saco pericárdico**. A parede do coração é composta de 3 camadas de fora para dentro: **epicárdio**, **miocárdio** e **endocárdio**.

O coração e o seu saco pericárdico estão situados dentro do mediastino.

O coração esta interposto no septo mediastino.

Importância do septo mediastino – separa um pulmão do outro (eqüino).

O coração esta escondido pelo úmero e pela escapula, então, não podemos auscultá-lo, porque existe uma massa muscular.

Espaços que dão para ouvir o coração:

- É o espaço anterior e posterior da 1ª costela.

- 2° espaço interósseo.

O coração tem 6 lados que chamaremos de borda.

2/3 do seu lado, esta para o lado esquerdo.

1/3 do seu lado, esta para o lado direito.

O coração é uma poderosa bomba situada dentro do saco pericárdico.

Pulmões – o coração faz uma incisura nos lóbulos direito e esquerdo, só que no esquerdo a incisura é maior.

Se perfurar a cavidade pleural do ruminante, o animal cai morto (são incompletos) porque seus pulmões são colabados.

Já se detecta batimento cardíaco em cachorros a partir de 4° dia de vida uterina e em eqüídeos a partir do 10° dia.

Infarto – morte de tecido celular. Acontece uma fibrose, comprometendo o miocárdio, que para de contrair ocorrendo uma parada cardíaca.

Cachorro, gato, bovino fazem parada cardíaca por problemas do miocárdio.

Definição

- Órgão tetracavitário
- Muscular (95% músculo estriado cardíaco involuntário)
- Circulação corporal

Localização anatômica:

- Cavidade torácica
- Espaço mediastínico médio
- Entre os pulmões
- Entre a 3ª e a 6ª costela
- Recoberto por um saco fibrosseroso (pericárdio)

Dividido em camadas:

A parede do coração consiste principalmente de um peculiar músculo estriado, o **miocárdio**, que está coberto, externamente, pela parte visceral do pericárdio seroso, ou **epicárdio**, e está revestido internamente pelo **endocárdio**.

- Endocárdio – interna, contato com sangue, células endoteliais.

Camada mais interna, fica em contato com o sangue, do coração. Constituído por células endoteliais;

O **endocárdio** reveste as cavidades do coração e é contínuo com a camada interna dos vasos que entram e saem do órgão. Sua superfície livre é lisa e brilhante

Endocárdio – é o revestimento endotelial liso das cavidades do coração (mucosa impermeável).

O endocárdio do átrio é liso.

A aurícula possui uma parede enrugada, formada pelo músculo pectíneo.

- Miocárdio – média

Corresponde a camada média. Constituído por músculo estriado cardíaco

- Miocárdio de trabalho (work cells);
- Miocárdio de condução,

O **miocárdio** consiste de planos de fibras orientadas de modo um pouco complexo.

Nos átrios os feixes musculares dispõem-se naturalmente em dois grupos — superficial e profundo.

As **fibras superficiais** ou comuns começam e terminam nos anéis atrioventriculares.

Os feixes **profundos** ou **especiais** por sua vez também formam dois grupos.

A parede muscular dos ventrículos é muito mais forte do que a dos átrios.

A do ventrículo esquerdo é, de um modo geral, três vezes mais espessa do que, a direita, mas é fina no ápice.

As fibras superficiais inserem-se por cima nos anéis fibrosos atrioventriculares e dirigem-se em espiral, em direção ao ápice.

vórtex do coração

ânulos fibrosos

Miocárdio – representa o músculo cardíaco.

- Epicárdio – externa, tecido conjuntivo, lamina visceral do pericárdio seroso.

É a camada mais externa. Constituído por tecido conjuntivo (lâmina visceral do pericárdio seroso).

O epicárdio está aderido à parede muscular. Consiste de uma camada de células poligonais pavimentosas, dispostas sobre uma membrana de fibras colágenas e elásticas.

Epicárdio – camada visceral do pericárdio seroso, que esta firmemente ligada ao músculo cardíaco.

Forma

Tem a forma de um cone irregular, e apresenta uma base, um ápice, duas bordas e duas faces.

Cone irregular, 1 base, 1 ápice, 2 bordas e 2 faces.

- Base – grandes vasos / vasos da base

A base está orientada dorsalmente. É formado pelos átrios direito e esquerdo. As veias cavas cranial e caudal e as veias pulmonares entram pela base.

- Ápice – ventrículo esquerdo

O ápice situa-se, centralmente, dorsal ao esterno.

O ápice sempre aponta para atrás

- Borda ventricular esquerda – caudal

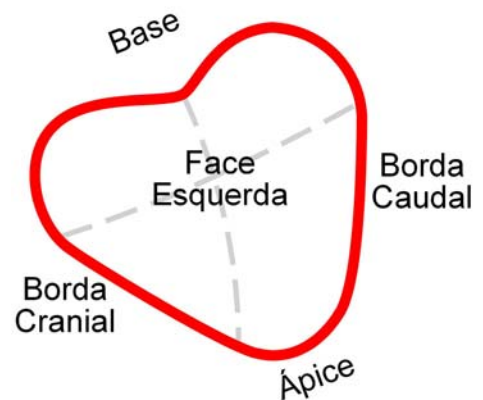A **borda (esquerda) caudal** é muito mais curta e é, aproximadamente, vertical.

- Borda ventricular direito – cranial

A **borda (direita) cranial** a maior parte é paralela ao esterno.

- Face direito (atrial)
- Face esquerda (ventricular)

O lado esquerdo do coração é mais forte, porque ele faz a grande circulação.



Sulcos

O sulco contém os vasos arterial e venoso que suprem o coração.

A linha de separação entre os dois ventrículos é marcada pelo sulco **interventricular paraconal** (longitudinal esquerdo) sobre a superfície auricular (esquerda, esternocostal — N.A.) e pelo **sulco interventricular subsinuoso** (longitudinal direito) sobre a superfície atrial (diafragmática, direita — N.A.).

Os sulcos interventriculares correspondem ao septo entre os ventrículos.

Delimitam as cavidades do coração e servem de passagem aos vasos.

- Coronário – tronco pulmonar

O **sulco coronário** (atrioventricular) indica a divisão entre o átrio e os ventrículos.

Sulco coronário – divide o coração de cima e o de baixo.

- Interventriculares – paraconal (longit. Esquerdo)

O sulco interventricular paraconal é de posição cranial esquerda.

Ele começa no sulco coronário, caudalmente à origem do tronco pulmonar, e desce quase paralelo à borda caudal.

subsINUOSO (longit. direito)

O sulco interventricular subsinuoso é de posição caudal direita. Ele começa ao nível do sulco coronário ventral no término da veia cava caudal e dirige-se para o ápice. Os sulcos são ocupados pelos vasos coronários e uma quantidade variável de gordura.

Nos carnívoros e nos ruminantes unem-se na borda ventricular direita.

Nos carnívoros e ruminantes os sulcos interventriculares unem-se na borda ventricular direita (cranial).

- Intermédio ou caudal

Pericárdio

É um tecido de revestimento que recobre todo o coração (é um saco)

O **pericárdio** é o saco fibrosseroso que envolve o coração.

O pericárdio está coberto pela parte pericárdica da pleura mediastinal e é atravessado, lateralmente, pelos nervos frênicos.

Área superficial cardíaca, é determinada pelo encaixe cardíaco do pulmão.

As duas partes do pericárdio seroso são contínuas uma com a outra na linha de reflexão sobre os grandes vasos. Estes estão cobertos pela lâmina visceral.

As veias pulmonares não têm cobertura serosa.

O epicárdio está estreitamente aderente ao tecido muscular do coração, mas está ligado aos vasos por tecidos alveolar e gordura e, deste modo, é facilmente dissecado deles.

O pericárdio é um saco fibroso que envolve o coração.

Entre o seroso e o fibroso não há espaço.

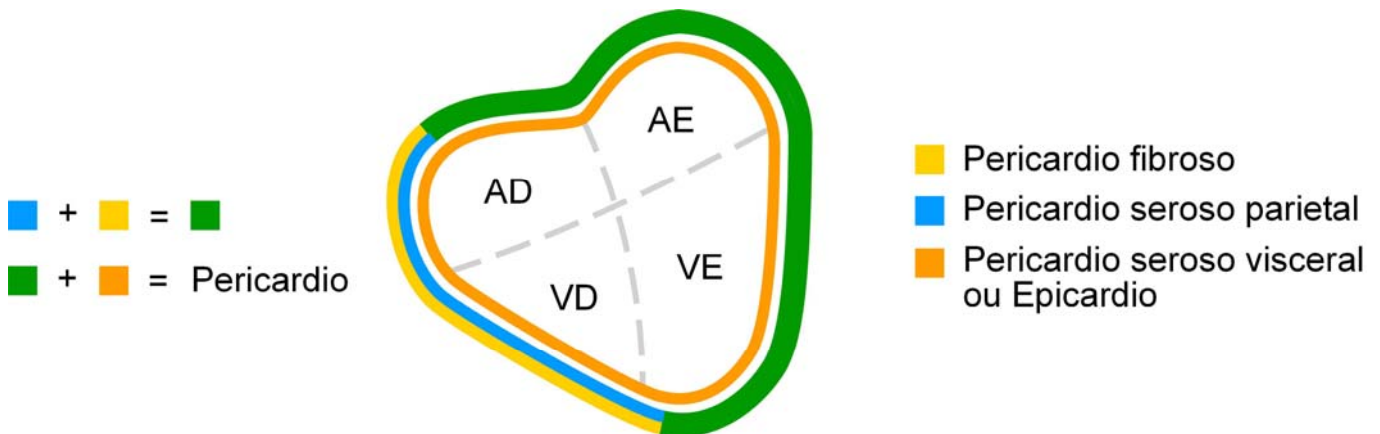
Entre o epicárdio e o pericárdio, há um espaço ocupado pelo líquido pericárdio (lubrifica).

Saco pericárdio com 2 folhetos:

- Fibroso – fora do coração (cavidade pleural).
- Seroso – dentro do coração.

Normalmente o saco pericárdio não aumenta de tamanho, só nas seguintes doenças:

Doença de chagas e filariose – fazem com que o coração aumente de tamanho (doenças parasitárias).



Pericárdio seroso

A **lâmina serosa** é um saco fechado, circundado pelo pericárdio fibroso e invaginado pelo coração. É lisa e brilhante e contém uma pequena quantidade de líquido seroso claro, o líquido pericárdico, na cavidade pericárdica.

- Lâmina visceral (epicárdio).

A **parte visceral** cobre o coração e parte dos grandes vasos, sendo por isto também denominada **epicárdio**.

O pericárdio seroso é composto de um tecido conjuntivo membranoso, rico em fibras elásticas, e sua superfície livre está coberta por uma camada de células mesoteliais.

Contato íntimo com a parede cardíaca

- Lâmina parietal (fluido seroso).

Responsável pela produção do líquido parietal.

A **parte parietal** reveste a lâmina fibrosa à qual está intimamente ligada.

Responsável pela produção do líquido pericárdico que protege o coração.

No ruminante o acúmulo deste líquido faz seu coração trabalhar de maneira restrita.

Lamina parietal – responsável pela produção de líquido parietal

Pericárdio fibroso

A **lâmina fibrosa** é relativamente fina, mas forte e elástica.

Mantém o coração posicionado independente da posição do animal.

O pericárdio fibroso mantém o coração no seu lugar, posicionado.

Tem os 2 ligamentos que fixam o coração

- Ligamento esterno pericárdico.

Ligamento esternopericárdico no bovino, equino e suíno.

Ligamento esternopericárdico – prende o saco pericárdio ao esterno.

- Ligamento frênico pericárdico.

Ligamento frenopericárdico nos carnívoros.

O músculo diafragma se prende da 7^a costela até a última.

Ligamento frenicopericárdico – prende o saco pericárdio no músculo diafragma.

Obs.: impede que o saco pericárdio enrole.

Cavidades

- Átrio direito
- Ventrículo direito

Ventrículo direito – massa muscular menor.

- Átrio esquerdo
- Ventrículo esquerdo

Ventrículo esquerdo – massa muscular maior.

Sustentados por fibroesqueleto dividido em dois septos.

Cavidades sustentadas por um fibroesqueleto, divididas por dois septos, um atrial e outro ventricular.

O **septo interventricular** é a parte que separa as cavidades dos dois ventrículos.

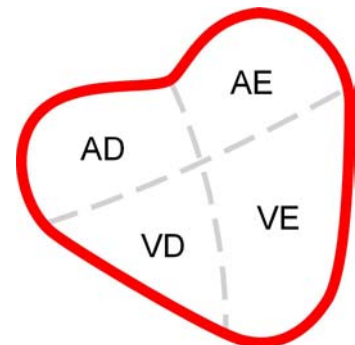
A maior parte do septo é espessa e muscular, mas uma pequena parte é fina e membranosa.

Comumente a cúspide septal da valva atrioventricular direita (tricúspide) está ligada ao lado direito da parte dorsal do septo membranoso.

A parte do septo dorsal à valva é denominada **septo atrioventricular**.

A parte muscular do septo forma a saliência do septo interventricular e é formada pelo miocárdio dos dois ventrículos no ponto onde ficam contíguos um ao outro.

O tamanho e forma do coração variam de acordo com o grau da sua contração e relaxação (sístole e diástole).



Esqueleto fibroso cardíaco

Estrutura tecido fibro-conjuntivo importante na sustentação dos átrios, dos ventrículos e inserção das valvas cardíacas, favorecendo competência funcional (feixe átrio-ventricular).

Átrio direito

O átrio direito forma a parte cranial direita da base do coração e situa-se dorsalmente ao ventrículo direito.

O seio venoso das cavas é a parte da cavidade entre as duas veias cavas e o óstio atrioventricular. Existem cinco óstios principais no átrio direito.

- Veias cavas e óstios

O óstio da **veia cava cranial** está situado na parte dorsal.

O óstio da **veia cava caudal** está situado na parte caudal.

O **óstio da veia cava caudal** está situado na parte caudal.

O **óstio atrioventricular direito** situa-se na parte ventral e conduz ao ventrículo direito.

- Aurícula

As superfícies auriculares são lisas.

- Músculo pectíneos

Os átrios estão revestidos com uma membrana brilhante, o **endocárdio**. Suas paredes são lisas, exceto no átrio direito e na aurícula, onde são percorridas, em várias direções, por saliências musculares dos **músculos pectíneos**.

- Crista terminal

É uma musculatura mais rígida, localizada no átrio direito.

- Tubérculo intervenoso

A crista **intervenosa** (tubérculo), dirige o fluxo do sangue da veia cava cranial para o óstio atrioventricular.

Localiza-se entre as veias cava (cranial e caudal), serve para direcionar o fluxo sanguíneo.

- Fossa oval

A **fossa oval** é um divertículo na parede septal, no ponto de entrada da veia cava caudal. O **forame oval**, através do qual os dois átrios comunicam-se no feto.

- Óstio do seio coronário.

O **seio coronário** abre-se ventralmente à veia cava caudal; o orifício está provido com uma pequena valva semilunar. A pequena veia coronária tem um óstio separado, em alguns casos, junto ao seio coronário.

Visivelmente abaixo da fossa oval.

Ventrículo direito

O **ventrículo direito** constitui a parte cranial direita da massa ventricular. Ele forma quase toda a borda cranial do coração mas não alcança o ápice, que é formado, inteiramente, pelo ventrículo esquerdo.

- Cone arterial

O **cone arterial**, do qual se origina o tronco pulmonar.

- Crista supra-ventricular
- Cordas tendíneas

As bordas centrais são irregulares e voltadas para o ventrículo; elas dão inserção às **cordas tendinosas**.

As superfícies ventriculares são rugosas e fornecem inserção a ramos entrelaçados das cordas tendinosas.

Liga valvas ao músculo papilar.

As valvas são dobras do endocárdio.

- Tronco pulmonar

O **óstio pulmonar** é circular e no cume do cone arterial. Está guarnecido pela **valva pulmonar**, composta de três cúspides semilunares, direita, esquerda e intermediária.

Os espaços entre as cúspides e as paredes dos vasos são denominados **seios pulmonares**.

- Trabéculas cárneas
 - Cristas ou colunas em relevo

- **Músculos papilares**

As cordas tendinosas estão ligadas, ventralmente, aos três **músculos papilares** que se projetam da parede ventricular.

Cada cúspide da valva recebe as cordas tendinosas de dois músculos papilares.

- **Trabéculas Septomarginais**

Semelhante as cordas tendíneas, porém são mais inclinadas.

As paredes do ventrículo (exceto no cone arterial) apresentam cristas e faixas musculares, denominadas **trabéculas carnosas**. Estas são de três tipos:

- **cristas ou colunas em relevo;**
- **músculos papilares,**
- **trabéculas septomarginais**

Átrio esquerdo

O **átrio esquerdo** forma a parte caudal da base do coração. Situa-se caudalmente ao tronco pulmonar e à aorta e dorsalmente ao ventrículo esquerdo.

- **Aurícula**

A **aurícula** estende-se lateral e cranialmente sobre o lado esquerdo.

- **Músculos pectíneos**

A cavidade atrial é lisa, com exceção da aurícula, na qual os músculos pectíneos estão presentes.

- **Veias pulmonares**

As **veias pulmonares**, geralmente em número de sete ou oito

O **óstio atrioventricular esquerdo** está situado ventrocranialmente

O número e a disposição das **veias pulmonares** são variáveis em diferentes espécies e dentre elas.

Ventrículo esquerdo

O **ventrículo esquerdo** forma a parte caudal esquerda da massa ventricular.

Ele forma todo o contorno caudal da parte ventricular e do ápice do coração.

Sua base é amplamente contínua com o átrio esquerdo com o qual ele se comunica por meio do óstio atrioventricular esquerdo, mas sua parte cranial abre-se na luz da aorta.

- **Cordas tendíneas**
- **Músculos papilares**
- **Trabéculas septomarginais**

Obs: óstios e valvas

O **óstio atrioventricular esquerdo** é quase circular e está guarnecido pelas valvas **atrioventriculares esquerdas** (bicúspide, mitral).

As cúspides das valvas são largas e mais espessas do que as do lado direito do coração.

óstio aórtico

Valva aórtica composta de três cúspides semilunares. As cúspides são direita, esquerda e caudal (septal). Elas são similares às das valvas pulmonares, porém muito mais fortes e espessas.

Sistema de condução

Inervação extrínseca

Feita pelo **simpático e parassimpático**. O parassimpático tem origem no encéfalo, vago e uma origem na parte final da medula. Inervado pelo **nervo Frênico** (simpático) e **nervo Vago** (parassimpático).

Nervo frênico passa junto da artéria aorta.

- **Simpático**
- **Parassimpático**

Inervação intrínseca

Ou sistema de condução intra cardíaco - sistema nodal.

Formado pelo miocárdio de condução – são células que se especializaram em potencial de ação possuem menos miofibrilas ao redor do núcleo e é capaz de gerar ondas de condução para promover e coordenar as sístoles e diástoles cardíacas.

O coração deve, alternadamente, contrair-se e relaxar-se de modo a bombear e receber o sangue.

É a parte elétrica do coração

Massagem cardíaca serve para manutenção do fluxo.

Já o desfibrilador é para fazer as partes elétricas voltarem a trabalhar

Estímulo cardíaco – átrio direito.

Onda que quando é muito alta mostra que o Átrio direito está aumentado.

Onda P Larga – átrio esquerdo aumentado

Infarto morte de tecido celular (fibrose) progride e compromete a capacidade de contração do miocárdio.

Miocárdio é a parte funcional do coração

O sopro cardíaco é sempre patológico (diminuindo o fluxo e a pressão sanguínea)

Nó – é um conjunto de terminações nervosas (produz os impulsos nervosos).

Obs.: é o marca passo.

Formada por:

- Nó sinoatrial (crista terminal).

Átrio direito

Ponto de encontro do assoalho da veia cava cranial com o teto da aurícula.

O **nó sinoatrial** (nó S-A; sinusal) é uma massa minúscula de músculo cardíaco modificado denominada de "marca-passo" do coração. Está localizado na crista terminal ao nível da junção da veia cava cranial com a aurícula direita.

- Nó atrioventricular (septo atrial).

O **nó atrioventricular** (A-V) é menor do que o nó S-A e situa-se próximo ao óstio do seio coronário.

Está localizado sob o endocárdio na parede septal do átrio direito a poucos milímetros cranioventralmente ao óstio do seio coronário.

- Região juncional átrio-ventricular (inter septal)

O **fascículo atrioventricular** é um grupo de fibras especializadas

- Feixe átrio-ventricular (ramos direito e esquerdo origem aos ramos terminais – fibras de Purkinje)

Irrigação do coração

As artérias supridoras do coração são as artérias, coronárias direita e esquerda que se iniciam nos seios aórticos direito e esquerdo. Elas ocupam os sulcos coronários (atrioventricular) e interventricular. A artéria coronária esquerda supre mais partes do coração do que a direita.

No porco e no cavalo o ramo interventricular subsinuoso (ramo caudal descendente) é um ramo da artéria coronária direita. No cão e ruminantes o ramo interventricular subsinuoso origina-se no ramo circunflexo da artéria coronária esquerda. No gato ele pode surgir de outra fonte.

O coração é suprido pelas artérias coronárias direita e esquerda.

Coronária direita

A artéria coronária direita atravessa a parte direita do sulco coronário e divide-se em um ramo interventricular subsinuoso (que desce pelo sulco interventricular subsinuoso) e um ramo que passa, caudalmente, pelo sulco coronário.

- Interventricular subsinuoso
- Ramo septal
- Circunflexo

Coronária esquerda

A artéria coronária esquerda divide-se em um ramo interventricular paraconal que desce pelo sulco interventricular paraconal e um ramo circunflexo que percorre o sulco coronário esquerdo.

- Interventricular paraconal
- Ramo septal
- Circunflexo

Obs: em carnívoros e ruminantes existe uma dominância da coronária esquerda.

Vasos septais e ramos intermediários também suprem a musculatura cardíaca.

Drenagem do coração

O coração é drenado por numerosas **veias**. Muitas destas veias são tributárias do seio coronário que, por sua vez, abre-se no átrio direito.

As veias do coração, em muitos casos, acompanham as artérias.

- Grande veia cardíaca (sulco paraconal e coronário).

O ponto terminal principal das veias é o seio **coronário**, um curto e largo tronco que se abre dentro do átrio direito, ventral à abertura da veia cava caudal. É o dilatado ponto terminal da grande veia coronária que se situa no sulco coronário ventral à veia cava caudal e dorsal aos ramos terminais da artéria circunflexa esquerda. Ascende no sulco interventricular paraconal ao lado do ramo interventricular paraconal da artéria coronária esquerda. Um pouco antes do seio coronário ela recebe a veia marginal esquerda.

- Veia cardíaca média (sulco subsinuoso).

A veia média do coração sobe pelo sulco interventricular subsinuoso em companhia do ramo interventricular subsinuoso da artéria coronária direita para juntar-se ao seio coronário.

A pequena veia do coração começa próxima ao anulo pulmonar e recebe pequenos vasos do átrio e ventrículo direito ao dirigir-se para a direita no sulco coronário na companhia da artéria coronária direita. Abre-se no seio coronário próximo do final do sulco interventricular sobre o lado direito no cão. No cavalo os vasos abrem-se no átrio direito próximo do sulco coronário nos espaços entre os músculos pectíneos.

- Ramo intermédio, septal, mínima ou tebesiana.

As veias cardíacas mínimas eram antigamente conhecidas como as veias Tebesianas. São diminutos canais que se iniciam no miocárdio e abrem-se diretamente nas câmaras. A maioria abre-se no átrio.

A veia oblíqua do átrio esquerdo é uma pequena veia no cão e cavalo que se situa caudalmente no átrio esquerdo sob a aurícula esquerda.

Válvulas ou valvas cardíacas

- Aortica (semilunar esquerda) – (VE – Artéria aorta)
- Pulmonar (semilunar direita) – (VD – Artéria pulmonar)
- Tricúspide (AD /VD) ou válvula átrio ventricular direita
- Mitral (bicúspide) (AE / VE) ou válvula átrio ventricular esquerda
- Cordas tendíneas (fixação – músculo papilares)
- Fluxo

Pequena circulação – tem início a partir da válvula semilunar pulmonar. Termina no óstio das veias pulmonares, átrio esquerdo.

Obs.: bomba de baixo recalque é o ventrículo direito mandando o sangue para o pulmão, onde ocorre a hematose, voltando o sangue para o átrio esquerdo.

Grande circulação – inicia-se na válvula semilunares aortico, vai pelo tronco aortico, na crossa da aorta se divide em artéria aorta ascendente e artéria aorta descendente. A artéria aorta ascendente leva o

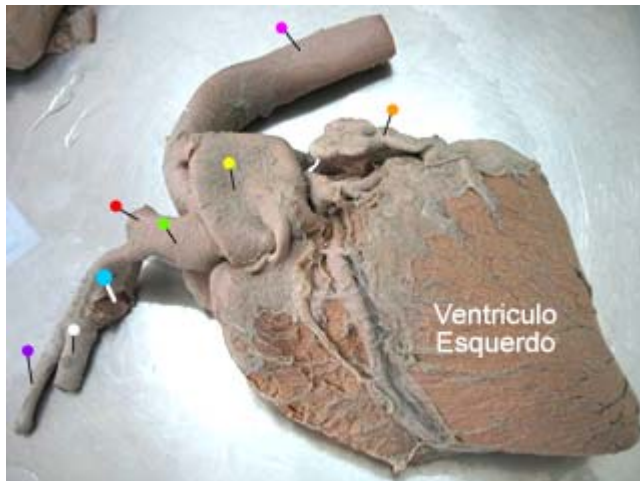
sangue para a cabeça e membros anteriores. Na cabeça o sangue volta pela veia jugular externa, nos membros anteriores o sangue retorna pela veia braquial. A veia jugular externa e a veia braquial se juntam formando a veia cava cranial chegando ao seio venoso no átrio direito, onde termina. A artéria aorta descendente leva o sangue para as outras partes (baço, estômago, fígado, rim, abdome, membros posteriores), o sangue volta pela veia cava caudal chegando ao seio venoso no átrio direito.

Anatomia do coração

Vasos da base e ramos da aorta

Vasos da base

Base – parte dorsal do coração (vasos da base). Por isso quando coloca o cachorro de barriga para cima o animal fica com dificuldade de fluxo sanguíneo, isto acontece porque na base estão os grandes vasos.



Eqüino

- - aurícula
- - artéria aorta
- - tronco pulmonar
- - tronco braquicefalico
- - subclávia esquerda
- - subclávia direita
- - carótida esquerda
- - carótida direita

- Artéria aorta

É o principal sistema de condução, aorta comum Eqüino / bovino

Primeiros ramos da aorta são as artérias coronárias, vascularização do coração.

A artéria aorta se bifurca e saem as chamadas artéria coronária direita e esquerda que desemboca no seio coronário.

- Tronco pulmonar

O **tronco pulmonar** conduz o sangue do ventrículo direito do coração aos pulmões e retorna pelas **veias pulmonares** para o átrio esquerdo do coração

O tronco pulmonar surge do cone arterial do ventrículo direito e curva-se dorsal, caudalmente e para a direita. Ele está relacionado cranialmente com a aurícula direita, caudalmente com a aurícula esquerda e a direita do arco aórtico. O tronco pulmonar bifurca-se no lado esquerdo da bifurcação traqueal.

Os vasos sanguíneos estão divididos em **pulmonar** e **sistêmico**.

- Artérias pulmonares direita e esquerda

A **artéria pulmonar direita** cruza para a direita do plano mediano, ventralmente a bifurcação traqueal, e penetra no pulmão direito no hilo, ventral ao brônquio principal direito.

Naquelas espécies em que um brônquio traqueal está presente, a artéria pulmonar direita emite um ramo apical que passa ventralmente à traquéia e penetra no pulmão direito ventralmente ao brônquio lobar apical.

A **artéria pulmonar esquerda** passa caudalmente e para a esquerda de sua origem na bifurcação do tronco pulmonar e penetra no pulmão esquerdo ao nível do hilo, cranioventralmente ao brônquio principal esquerdo.

Os **ramos das artérias pulmonares** acompanham os brônquios e os bronquíolos e terminam nas redes capilares que circundam os ductos alveolares, sacos alveolares e alvéolos.

No cão e no gato, ramos das artérias pulmonares também suprem a pleura.

- Tronco braquicefálico
- Artéria subclávia
- Troncobicarótideo
- Artéria carótida comum

O **seio carotídeo**, uma discreta dilatação da porção **terminal** da artéria carótida comum e da artéria **carótida interna**, é um órgão importante para a regulação da pressão sanguínea sistêmica.

- Veias cava cranial e caudal

A aurícula faz parte do átrio.

As veias penetram no átrio, a dobra deixada pela veia cava cranial chama-se crista terminal, a dobra da veia cava caudal chama-se septo venoso.

A função da crista e do septo venoso é não deixar o sangue passar de um vaso para o outro.

- Veias ázigos

Responsáveis pelo retorno do sangue do e para o coração. Drenagem ampla.

Vascularização e inervação

Todos os vasos possuem sistema de vascularização próprio da parede – vaso vasorum

Todos os vasos possuem sistema de vascularização próprio da parede vaso vasorum 3 camadas:

- Adventícia
- Muscular
- Interna

Inervação

- Sensitiva
- Reflexos locais e sistêmicos
- Sensação dor

Motora

- Diâmetro – resistência periférica
- Vasoconstritoras simpáticas

Ineruações específicas

- Quimiorreceptores

Libera componentes químicos para regular o organismo

- Barorreceptores
- Artérias

Importante regulação da circulação

Ramos artéria aorta

Nasce no coração, dentro do ventrículo esquerdo

Primeiros ramos da aorta são as artérias coronárias, vascularização do coração.

- Artérias coronárias
- Ascendente
- Arco (aórtico)
- Descendente
 - Torácico
 - Abdominal

Obs.(1).: os primeiros ramos são os coronários.

Obs. (2).: em eqüino e bovino o arco dá origem ao troncobraquiocefálico.

Aorta Ascendente

Artéria coronária direita e esquerda – irriga o coração (endocárdio)

Coronárias Direita

- Artéria interventricular direita (subsinoso)

São chamadas artéria interventricular direita, repousa no sulco subsinoso

- Circunflexa coronária direita

Desce sempre dorso ventral – estão sempre no eixo longitudinal do coração

Circunflexa abraça os arcos da base

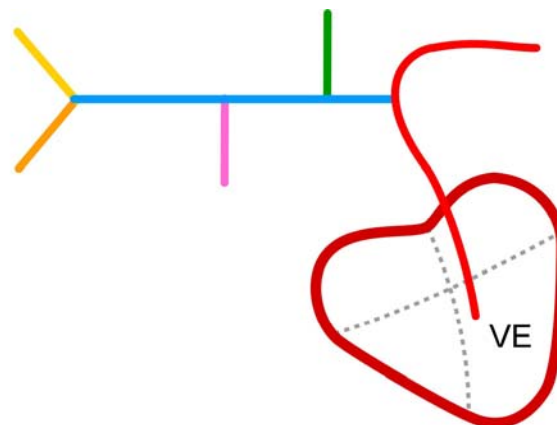
Coronárias Esquerda

- Artéria interventricular esquerda (paraconal)
- Circunflexa esquerda

Arco Aortico

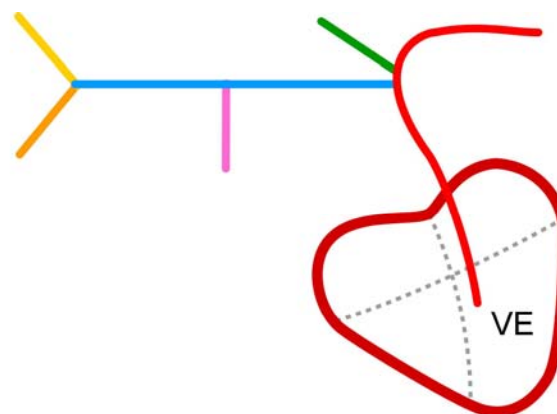
A aorta da origem ao arco

- A. aorta
- Tronco braquicefálico
- A. subclávia esquerda
- A. subclávia direita
- A. carótida esquerda
- A. carótida direita



Todas espécies, exceto cão e suíno.

- A. aorta
- Tronco braquicefálico
- A. subclávia esquerda
- A. subclávia direita
- A. carótida esquerda
- A. carótida direita



Somente cão e suíno.

- Tronco braquicefálico
- Carótida comum (D / E)

A parede traqueal é suprida por ramos das artérias carótidas comum e as artérias bronco-esofágicas.

- Subclávia (D / E)

Em cães a subclávia esquerda é um ramo individual do arco.

É responsável pela vascularização dos membros anteriores

Aorta descendente torácica

- Broncoesofágica (pulmões / esôfago)

O 1º ramo da aorta torácica (pulmão, esôfago)

Bronco esofágico (circulação externa)

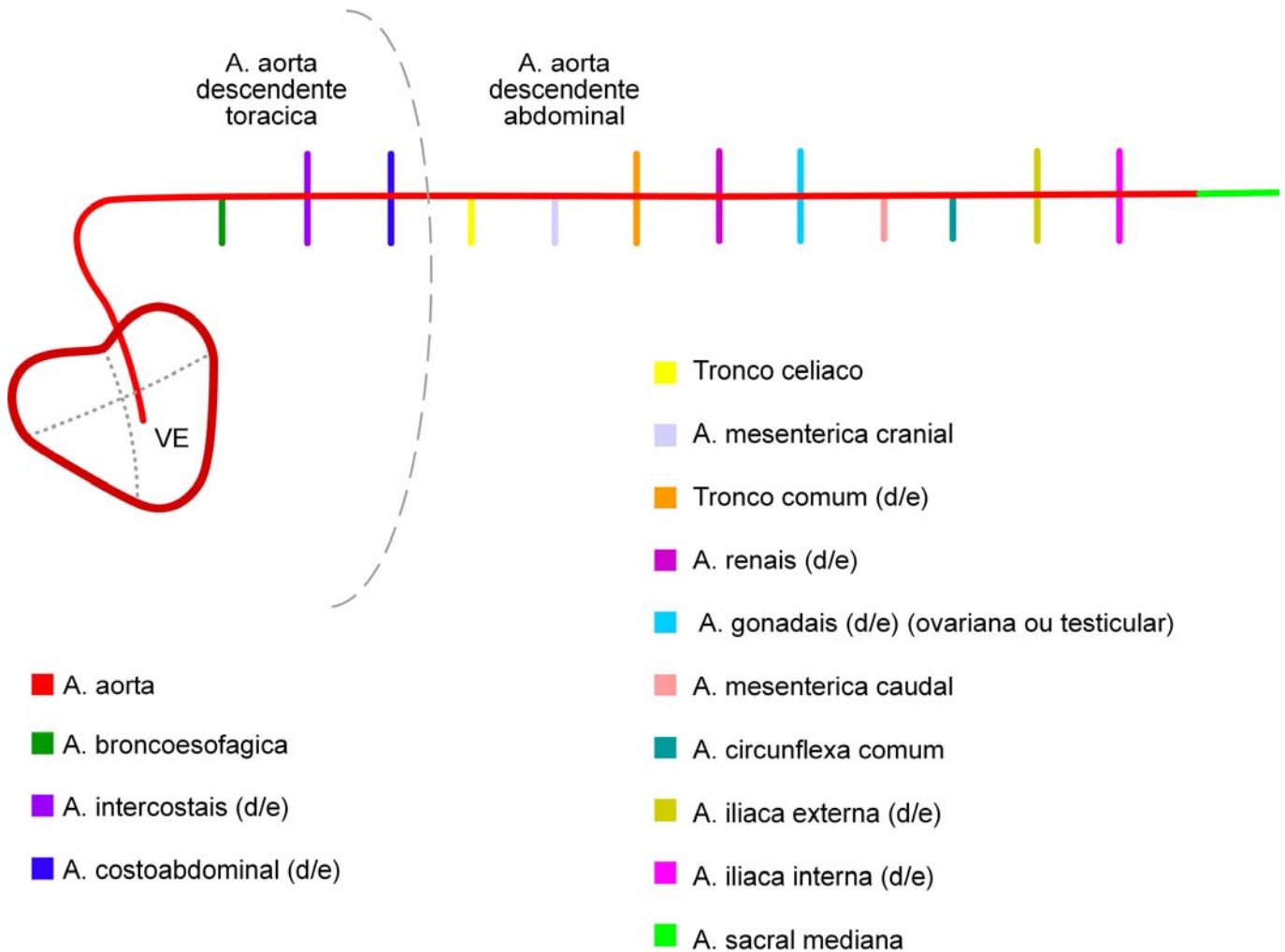
Brônquio + esôfago.

- Intercostais

Paralelo aos arcos costais

- Costoabdominal

Vascularização do diafragma e porção a ultima costela flutuante.



Aorta descendente abdominal

- Tronco celíaco
Baço, estômago, fígado, intestino delgado
Depois vira artéria esplênica
- Mesentérica cranial
Pâncreas, cólons
- Tronco comum (2) (D/E)
- Renal (2) (D/E)

- Gonadal (ovariana ou testicular) (2) (D/E)
- Mesentérica caudal
Reto cólons
- Circunflexa profunda
Parede abdominal
- Ilíaca externa (2) (D/E)
Membros posteriores
- Ilíaca interna (2) (D/E)
Bexiga e útero / próstata
- Sacral mediana
Cauda

Distribuição sempre feita da aorta para as estruturas abdominais.

Sistema venoso

Rico em CO₂ e catabólicos

Região periférica

Toda artéria necessita para drenar o fluxo sanguíneo, que ela trouxe, 2 veias ou 1 veia do dobro do tamanho para drenar a artéria.

- Veias satélites – acompanham as artérias
- Cava cranial
 - Ázigos – medula, parede torácica, corpo das vértebras,...

Sistema de irrigação e drenagem – simultâneo no 2º espaço intercostal, o sistema sobe e chama-se veia ázigos, deixando a cavidade torácica livre.

- Subclávia – cabeça
- Cefálica – membros anteriores
- Jugular interna e externa - cabeça
- Cava caudal
 - Renais – rins
 - Hepáticas – fígado
 - Veia porta – baço, intestino, esôfago e reto

O termo **sistema porta** é muitas vezes aplicado para a veia porta e suas tributárias que vêm do estômago, intestino, pâncreas e baço.

A veia entra no fígado, onde ela se ramifica como uma artéria, de modo que o sangue neste sistema subsidiário passa através de um segundo conjunto de capilares (no fígado) antes de ser conduzido ao coração pelas veias hepáticas e veia cava caudal.

- Esplênica – estômago, intestino
- Mesentérica – mesentério

Sistema Respiratório

Introdução

O sistema respiratório é dividido em uma parte condutora, uma respiratória e por um mecanismo de bombeamento responsável pela inspiração e expiração.

O sistema respiratório consiste de uma parte condutora, uma parte respiratória e um mecanismo de bombeamento pelo qual o ar alternativamente é puxado para dentro (inspiração) e expelido (expiração) do sistema.

Duas partes

Uma condutora e a outra respiratória

Vem do meio externo para o interno

Tendo como **órgãos formadores**:

- Nariz
- Cavidade nasal
- Faringe
- Laringe
- Traquéia
- Brônquios
- Bronquíolos
- Pulmões

Parte condutora constituída por:

A parte condutora é a parte através da qual o ar passa para atingir a parte respiratória. Ela compreende o nariz, a cavidade nasal, parte da faringe, a laringe, a traquéia e, dentro dos pulmões, os brônquios e bronquíolos, até aos bronquíolos respiratórios.

- Nariz
- Cavidade nasal
- Nasofaringe
- Laringe
- Traquéia
- Brônquios até bronquíolos respiratório

Parte respiratória constituída por:

A parte respiratória compreende os bronquíolos respiratórios, os ductos alveolares, os sacos alveolares e os alvéolos pulmonares.

- Bronquíolos respiratórios
- Ductos alveolares
- Sacos alveolares
- Alvéolos pulmonares

Mecanismo de bombeamento constituído por:

Os componentes essenciais do aparelho de bombeamento são: (1) os dois sacos pleurais que abarcam os pulmões e formam câmaras de vácuo ao redor deles, (2) o esqueleto do tórax, às vezes conhecido por caixa torácica, e seus músculos associados, e (3) o diafragma. Os movimentos da caixa torácica e do diafragma resultam numa alteração no volume torácico.

- Dois sacos pleurais

- Caixa torácica
- Músculos associados
- Diafragma

Funções

Além de sua função respiratória, o sistema respiratório está relacionado com a produção da voz, papel em que a laringe desempenha parte importante. A laringe atua como uma válvula na retenção do ar nos pulmões após a inspiração, impede que o ar entre nos pulmões após a expiração.

O sistema respiratório também está associado ao sistema olfatório. Parte da túnica mucosa nasal contém as células sensoriais olfatórias e é conhecida como a região olfatória.

- Respiração

Troca de O₂ por CO₂

- Fonação
- Olfacção (macrosmáticos, microsmáticos e anosmáticos)

Uma função da cavidade nasal é a olfacção.

Os animais dependem do sentido do olfato, e alguns animais são mais dependentes de seu sentido de olfato para a sua sobrevivência do que outros.

Bom sentido de olfato - macrosmáticos

Fraco sentido de olfato - microsmáticos

Nenhum sentido de olfato - anosmáticos

- Regulação da pressão intratorácica

Mecanismo para travar a passagem do ar que esta na caixa torácica, então ocorre uma pressão.

- Transpiração

Na respiração o cão em determinado momento respira pela boca para trocar calor.

- Aquecimento e resfriamento do ar

Cavidade nasal, o ar inspirado é aquecido e umedecido de modo que os intercâmbios gasosos possam ser facilitados dentro dos pulmões.

A olfacção é melhorada na região olfatória da cavidade nasal e a ação ciliar é mantida.

- Umidificar e filtrar o ar

O ar inspirado é umedecido ao passar sobre a parte respiratória da cavidade nasal, e a superfície do epitélio olfatório é mantida úmida por secreções glandulares.

À medida em que aumenta a temperatura do ar, também aumenta sua capacidade de conduzir água. Parte deste aquecimento e umedecimento do ar inspirado ocorre na parte respiratória da cavidade nasal.

A filtração do ar inspirado é conseguida pela captação das partículas de poeira e bactérias, sua remoção por ação ciliar, e a inibição ou destruição das bactérias por lisozimas presentes na mucosa nasal.

Traquéia, os cílios do epitélio, limpa o ar.

O sistema imune atua direto no sistema respiratório.

Nariz

Nos animais domésticos o nariz está incorporado ao esqueleto da face e estende-se do nível transversal dos olhos até a extremidade rostral da cabeça.

A porta de entrada são as narinas

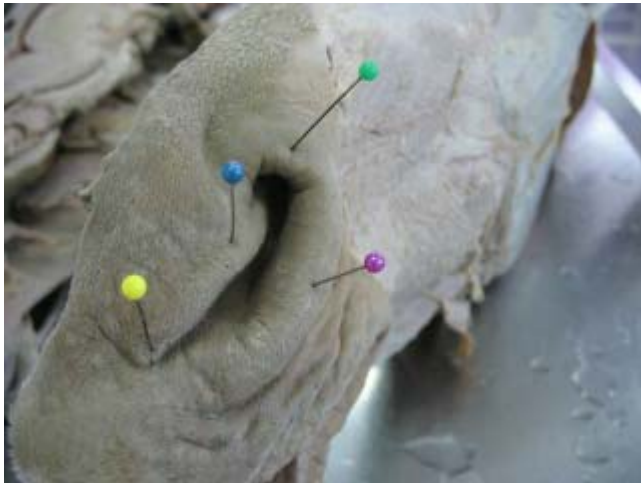- Arcabouço ósseo de sustentação das cavidades nasais.

Os ossos que formam a parede dorsal do nariz são os ossos nasal e frontal, e os que formam as paredes laterais são os ossos incisivo, maxilar, lacrimal e zigomático.

- Narinas (asa lateral e medial, comissura dorsal e ventral).

A extremidade, ou o ápice, do nariz apresenta as duas narinas que formam as entradas para a cavidade nasal.

O formato das narinas varia nas diferentes espécies, como o faz a estrutura cartilaginosa ou óssea que as sustenta e mantém abertas.



Todas espécies

- - comissura dorsal
- - comissura ventral
- - asa medial
- - asa lateral

Os limites da narina são conhecidos como as asas lateral e medial. As asas encontram-se dorsal e ventralmente para formarem as comissuras ou ângulos.

Narina tem asas medial e asa lateral, seu encontro dá comissura dorsal e ventral.

Eqüino – em esforço, dilata e em repouso fecha. Ocorre uma dilatação devido à cartilagem alar e as 2 cartilagens são ligadas por um músculo dilatador apical.

As narinas, quando não dilatadas, são do formato de uma vírgula no eqüino, bovino, cão e gato, de formato de fenda no ovino e no caprino, e redonda no suíno.

As narinas e o vestíbulo da cavidade nasal podem ser dilatados pela ação dos músculos dilatadores do nariz e determinados músculos do lábio superior. Esta dilatação ocorre durante a inspiração, a fim de reduzir as chances de obstrução do fluxo de ar. A contração das narinas ocorre no final da expiração e é particularmente observável no eqüino durante a respiração forçada.

- Narina falsa dorsal (divertículo ou vestíbulo nasal)

Todas espécies

No eqüino – uma terceira prega, a prega alar, contém e é sustentada pela cartilagem acessória medial e divide a narina numa narina falsa dorsal e uma narina verdadeira ventral.

A narina falsa conduz para uma bolsa cega, de pele, denominada divertículo nasal.

Quando a narina está internamente dilatada, a narina falsa é ocultada pela lâmina da cartilagem alar ao entrar em contato com o ângulo dorsal da narina.

- Narina verdadeira ventral (cavidade nasal)

Todas espécies

A narina ventral verdadeira conduz para o interior da cavidade nasal.

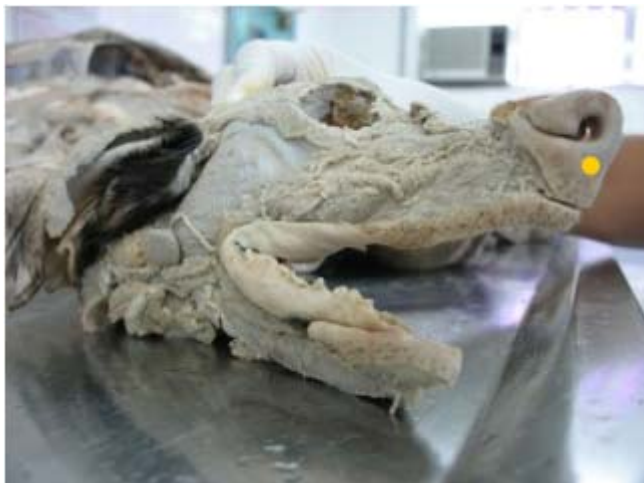- Plano nasal (Philtrum)

O plano é uma área de intenção entre a pele e a mucosa.

O plano nasal é completamente destituído de pêlos.

No ovino, caprino, cão e gato, a pele que forma a parte brilhosa do nariz é conhecida como o plano nasal.

O philtrum, ou sulco mediano, que divide o lábio superior, é bem desenvolvido no ovino, caprino, cão e gato, e estende-se dorsalmente dentro do plano nasal.



Só ovino, caprino e carnívoros

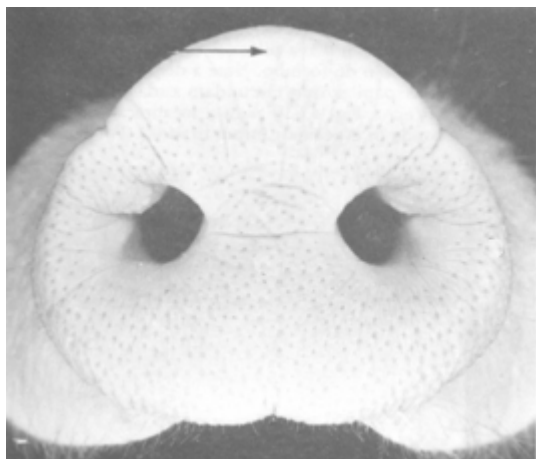
● - plano nasal

- Plano rostral

Plano rostral (suíno)

O plano rostral possui alguns pêlos curtos e finos.

No suíno a pele cobre a superfície e uma estreita faixa ao redor da borda do focinho e é conhecida como o plano rostral.

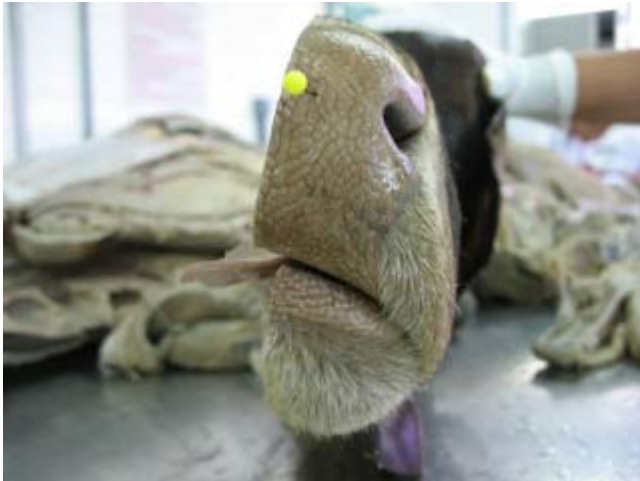

Só suíno

- Plano nasolabial

Plano nasolabial (bovino)

No bovino a pele estende-se dentro do lábio superior e forma o plano nasolabial.



Só bovino
● - plano nasolabial

- Sem plano

Eqüino – não tem plano e nem pele. Ele só tem narina, já as outras espécies tem os dois (narina e plano)

No eqüino, a pele ao redor e entre as narinas é coberta por finos pêlos curtos intercalados com alguns pêlos com seios.

- Cartilagem nasal

É uma cartilagem que fica dentro das narinas, dá para ser apalpada. Todas as espécies tem.

Cavidade Nasal

Septo cartilaginoso que é formado pela lâmina perpendicular do osso etmóide caudalmente e uma projeção cartilaginosa deste rostralmente.

Existe septo que parte da lamina perpendicular do etmóide

Cavidade nasal direita / esquerda é dividida pelo septo cartilaginoso.

- Septo cartilaginoso



Todas espécies
● - septo nasal

A primeira parte do verdadeiro percurso respiratório é a cavidade nasal.

A cavidade nasal está contida, dentro do nariz e é dividida em duas metades laterais, direita e esquerda, por um septo mediano.

As cavidades nasais comunicam-se com o exterior através das narinas e com a faringe através das coanas.

A cavidade nasal estende-se das narinas até as coanas.

- **Coanas**

As coanas marcam a divisão entre a parte caudoventral da cavidade nasal e a parte nasal da faringe (nasofaringe)

No eqüino e no suíno o vômer divide a coana em duas coanas.

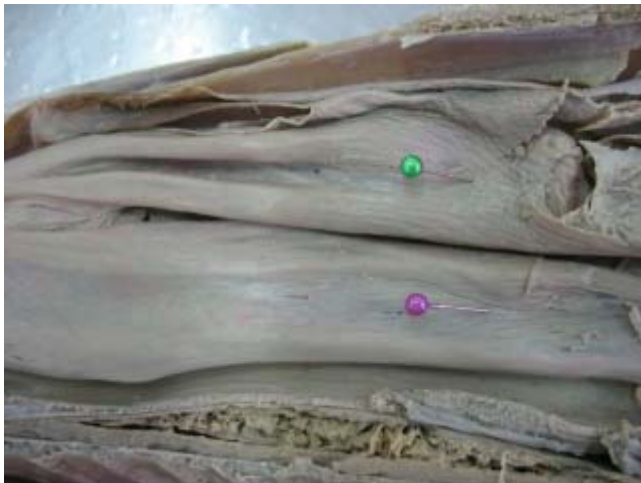Abertura da cavidade nasal para a faringe (aberturas de comunicação)

Bovino – tem só uma única coana.

Eqüino e cão – tem duas coanas.

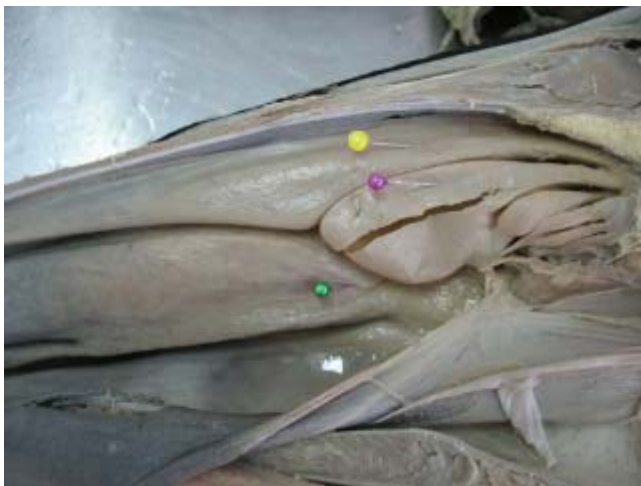Quando acaba a cavidade nasal e vai começar a faringe existe as coanas.

- **Concha nasal dorsal, média e ventral**



Todas espécies, exceto ruminante.

- - concha dorsal
- - concha ventral



Só ruminantes

- - concha dorsal
- - concha media
- - concha ventral

Uma grande parte de cada cavidade nasal (direita e esquerda) é ocupada pelas conchas nasais (ossos turbinais).

As conchas são projeções do osso etmóide

São projeções ventral e dorsal, e são forradas por mucosa e tem bastante fluxo de sangue.

É muito vascularizado para umidificar ou aquecer o ar.

As conchas nasais projetam-se mesialmente quase até ao septo nasal.

A concha nasal dorsal, o osso etmoturbinal, é o mais longo em todas as espécies.

A concha nasal ventral, é mais curta e mais larga do que a concha nasal dorsal.

Em todas as espécies, exceto no eqüino, ela está limitada à metade rostral da cavidade nasal; no eqüino ela estende-se caudalmente até ao nível da coana.

As conchas etmoidais (etmoturbinais) ocupam a parte caudal da cavidade nasal.

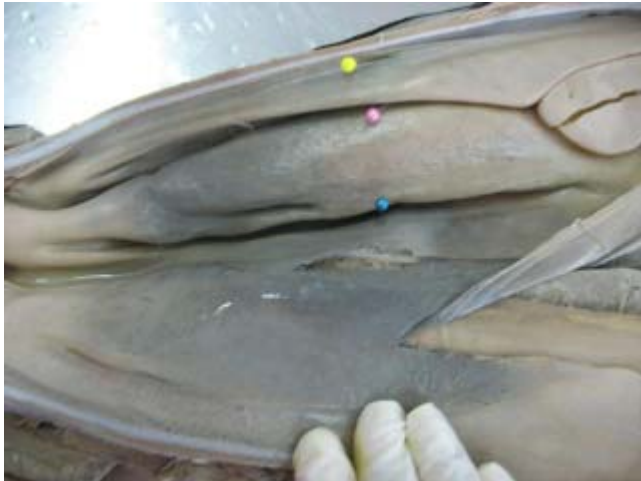No ruminante, no cão e no gato o osso etmoturbinal que se situa imediatamente ventral à concha nasal dorsal, isto é, a concha nasal média, é grandemente aumentado e estende-se rostralmente de modo que sua extremidade rostral situa-se entre as conchas nasais dorsal e ventral.

Obs.: o professor considera que só o ruminante possui a concha nasal média.


Bovino tem concha nasal ventral, dorsal e média.

Só o bovino tem a concha média, as outras espécies não tem.

- Meato dorsal, médio, ventral e comum



Todas espécies

 - meato dorsal

 - meato médio

 - meato ventral

Entre as conchas existem meatos.

A projeção das conchas nasais dentro da cavidade nasal produz quatro meatos, ou passagens, através da cavidade nasal.

Meato dorsal - Entre o teto e a concha dorsal

O meato dorsal é a passagem entre o teto da cavidade nasal e a concha nasal dorsal.

Meato médio - Entre concha dorsal e concha ventral

O meato médio é a passagem entre a concha nasal dorsal e a concha nasal ventral. A entrada rostral ao meato médio é denominada o átrio do meato médio. No ruminante, cão e gato, a extremidade caudal do meato médio está dividida, em canais dorsal e ventral, pela concha nasal média.

Meato ventral - Entre a concha ventral e o assoalho

O meato ventral é uma passagem maior localizada entre a concha nasal ventral e o assoalho da cavidade nasal.

Meato comum - Entre o septo e as conchas

O meato comum é uma passagem paramediana estreita situada entre o septo nasal e as conchas nasais. Ele estende-se do teto até ao assoalho da cavidade nasal e liga-se aos meatos dorsal, médio e ventral.

A parte caudal da cavidade nasal, que conduz para dentro da parte nasal da faringe, é conhecida como o meato nasofaríngeo.

- **Prega reta, alar e basal**

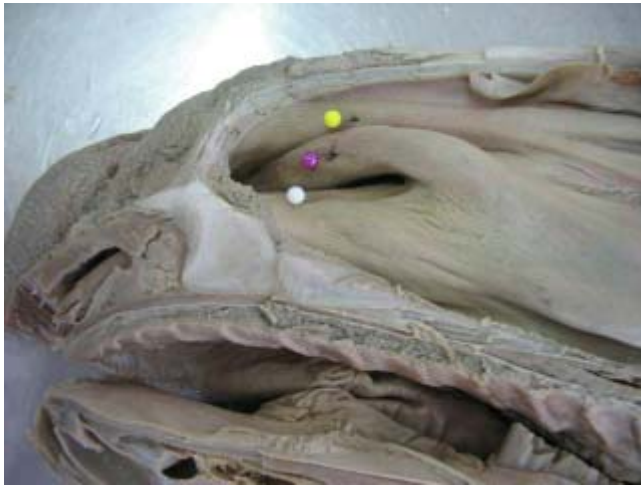A prega reta estende-se rostralmente da concha nasal dorsal.

A prega alar estende-se rostralmente da concha nasal ventral e circunda a cartilagem acessória medial da narina.

No equino ela circunda a cartilagem acessória medial com o formato de um S e estende-se até a lâmina da cartilagem alar.

Também há uma prega nasal ventral denominada prega basal.

No eqüino esta prega é formada pela túnica mucosa que cobre a parte nasal do osso incisivo; ela pode ser observada na parede lateral que se estende rostralmente da extremidade rostral da concha nasal ventral até ao assoalho do vestíbulo.



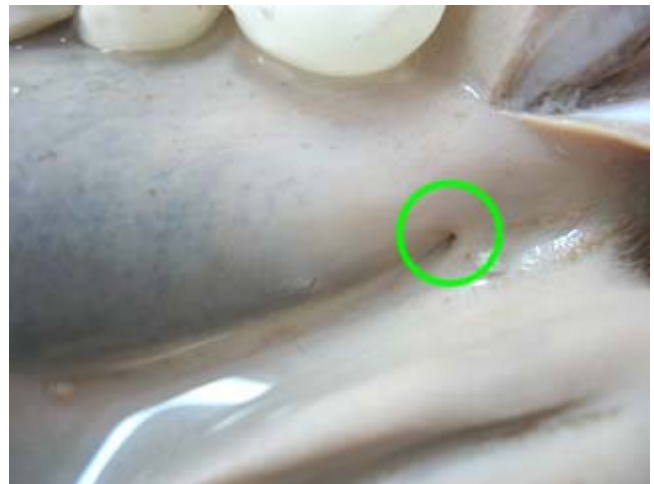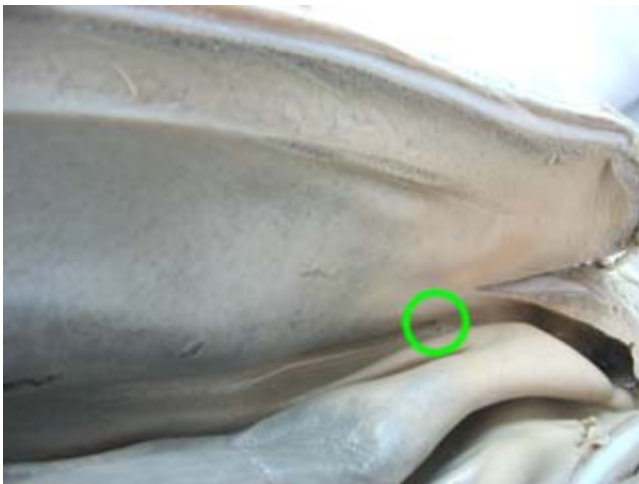Todas espécies
 ● - prega reta
 ● - prega alar
 ● - prega basal

Ela contém o ducto nasolacrimal.

No ruminante, suíno, cão e gato a prega ventral surge da parede lateral do meato ventral.

Essencialmente, a prega ventral consiste de uma prega de túnica mucosa contendo uma rede venosa.

- Ducto incisivo ou nasopalatino bilaterais



Todas espécies
 ○ - ducto incisivo

O ducto incisivo, ou nasopalatino, é um ducto bilateral que liga a cavidade nasal com a cavidade oral. Sua abertura nasal está situada no assoalho da cavidade nasal ao nível do ângulo dos dentes. Ele desemboca na cavidade oral ao nível das papilas incisivas, exceto no eqüino, onde a extremidade oral é cega.

- Órgão vomeronasal bilaterais

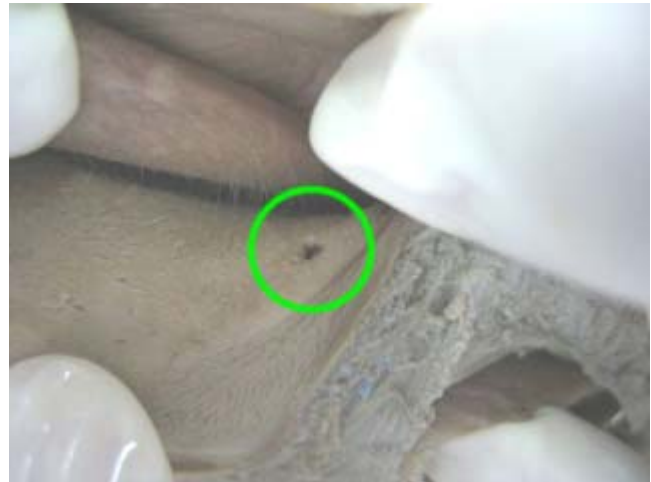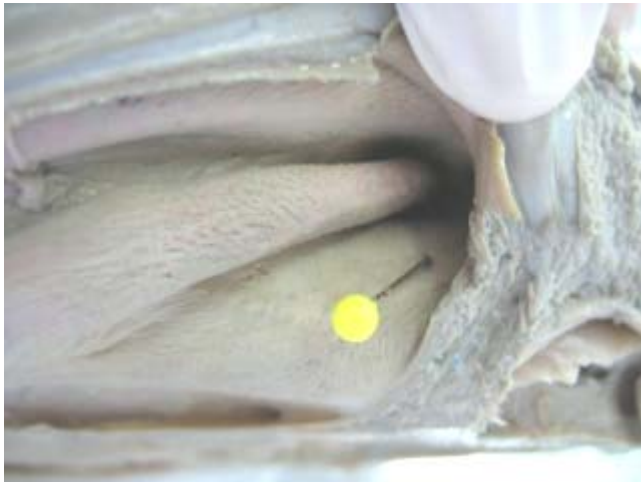
Sistema vomernasal - Função esta relacionado ao comportamento (tratado Anato)

O órgão vomernasal consiste de um par de divertículos tubulares, cegos, forrado com membrana mucosa e situado no assoalho da cavidade nasal em ambos os lados do septo nasal e relacionado com os processos palatinos do osso incisivo e com o vômer.

O órgão vomeronasal é comumente tido como funcionando como um órgão para determinar o sabor dos alimentos na boca por olfação, em distinção determinação do sabor por gustação na língua. Esta suposição é provavelmente correta nos carnívoros. Eles normalmente comem rapidamente e deglutem seu alimento, e podem desejar saborear a carne de sua presa, pois ela é diferente do odor do corpo, para fins de digestão. Nos animais herbívoros, ele provavelmente serve como um órgão olfatório acessório.

No ruminante o vômer não se articula com o assoalho da cavidade nasal caudal ao nível do terceiro dente molar superior; no cão e no gato ele não se articula com o assoalho da cavidade nasal caudal ao nível do quarto dente molar superior, de modo que nestas espécies a metade caudal da cavidade nasal não é dividida ventralmente.

- Óstio do canal nasolacrimal



Todas espécies

● - óstio do canal nasolacrimal

○ - óstio do canal nasolacrimal

Na porção inicial da cavidade nasal – óstio do canal naso lacrimal, tem um ducto (lagrimeira) ajuda a Umidificar o ar.

O óstio nasolacrimal é a abertura externa do ducto nasolacrimal e está localizado no vestíbulo da cavidade nasal.

No equino ele abre-se no assoalho do vestíbulo próximo à junção da túnica mucosa com a pele ou na comissura ventral da narina. Pode haver uma ou duas aberturas acessórias mais adiante caudalmente. No ruminante o óstio está localizado na parede lateral do vestíbulo, na superfície lateral da prega alar. No suíno, cão e gato muitas vezes há dois óstios.

No suíno um óstio funcional.

No cão e no gato o óstio principal.

- Seios paranasais

Os seios paranasais, cuja função não é verdadeiramente conhecida, são cavidades encontradas no interior dos ossos da maxila, frontal, esfenóide e etmóide. Eles são revestidos por túnica mucosa respiratória e comunicam-se quer direta ou indiretamente com a cavidade nasal.

São ossos pneumáticos

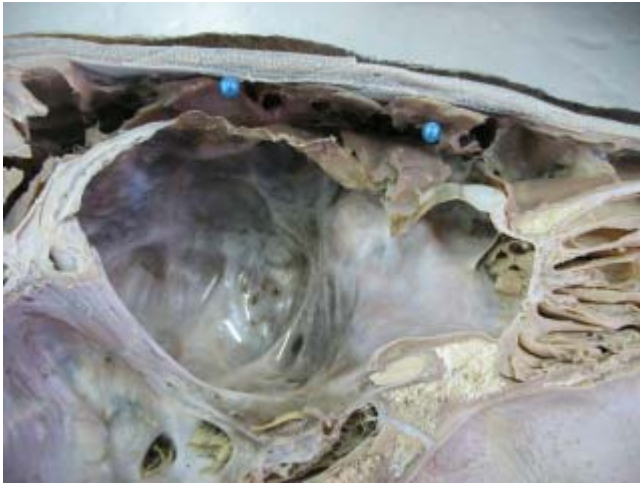
É forrado por mucosa e tem uma comunicação com o meio externo

Serve para a leveza

Menor impacto (amortecer o impacto)

Caixa de ressonância para a fonação

Estes seios inflamam (doença sinusite)



Todas espécies

● - seios paranasais

- Glândulas nasais laterais.

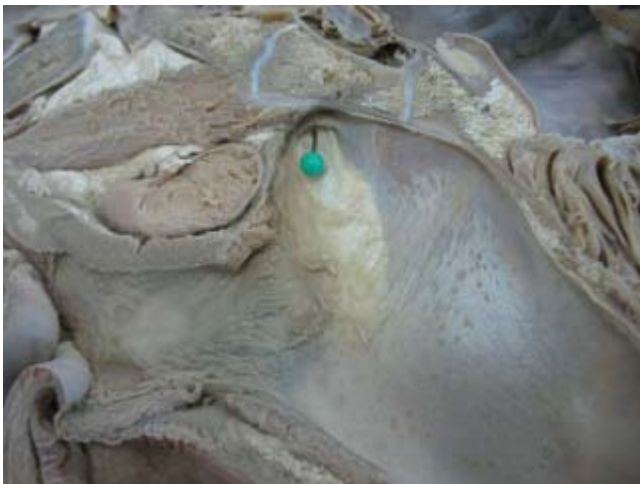Todas espécies, exceto o bovino.

Esta é uma glândula serosa.

Em todas as espécies, exceto no bovino, há uma glândula nasal lateral em cada cavidade nasal. O corpo da glândula está localizado no seio maxilar no suíno, dentro ou na entrada do recesso maxilar no cão e no gato, e na entrada para o seio maxilar da cavidade nasal, a abertura nasomaxilar, no equino, ovino e caprino.

Faringe

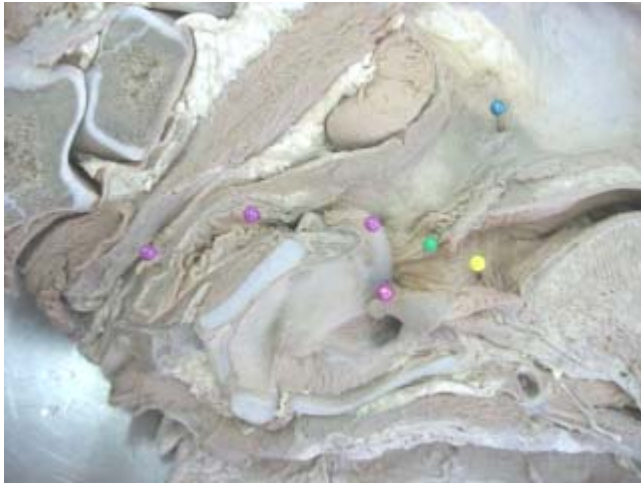É um saco musculomembranoso comum ao sistema respiratório e digestório, sendo este um tubo de comunicação entre cavidade nasal e a laringe no aparelho respiratório, denominada de nasofaringe.



● - Óstio faríngeo da tuba auditiva (“furo”, óstio) e a Prega salpingofaríngea (“pele sobre o óstio”).

- Prega salpingofaríngea – faz a comunicação entre a faringe e o ouvido médio
- Óstio faríngeo da tuba auditiva – vai em direção à tuba

Estão situados na parede lateral, caudal as coanas, ao nível do meato médio lateral. São aberturas em forma de fenda.



- - nasofaríngeo
- - recesso piriforme
- - orofaríngeo
- - região laringofaríngeo

O que tem varias inflamações na bolsa gutural.
No interior da bolsa gutural, nervo vago, artéria carótida...
Em outros animais este orifício é em outra localidade.

- Laringofaríngeo - é comum aos sistema respiratório e sistema digestório.

As passagens de ar e de alimentos cruzam-se na cavidade faríngea, e é a tarefa da faringe direcionar adequadamente o ar e os alimentos para evitar o engasgamento durante a passagem dos alimentos através deste espaço.

Faringe se divide em:

- Oro
- Naso
- Laringo

Laringe

Órgão que liga a parte caudal da faringe a traquéia, formada por uma série de cartilagens pares e ímpares que formam um esqueleto cartilaginoso forrado por mucosa, que viabiliza a cavidade laríngea.

A laringe é o órgão que liga a parte caudal da faringe com a traquéia.

É uma estrutura cartilaginosa com musculatura extrínseca.

Musculatura extrínseca – são músculo de origem fora da estrutura, com uma inserção na estrutura

A musculatura auxilia na deglutição

Função:

Serve como uma valva para impedir que materiais estranhos penetrem na traquéia.

Permite livre entrada do ar, controle da respiração e regulação da pressão intratorácica.

A laringe também é usada como um mecanismo para a fonação.

Cavidade laríngea

A cavidade da laringe liga a laringofaríngeo à traquéia.

- Adito da laringe

A entrada para a cavidade é conhecida como o ádito da laringe.

- Vestíbulo laríngeo

A parte da cavidade entre a entrada (ádito) da laringe e o nível das pregas vocais é denominada de vestíbulo.

É a parte da cavidade laríngea entre o ádito e a rima da glote.

- Glote (rima da glote)

Glote – é uma região estreita no interior as laringe, feita de mucosa e esta na área entre a aritenóide e as pregas vocais.

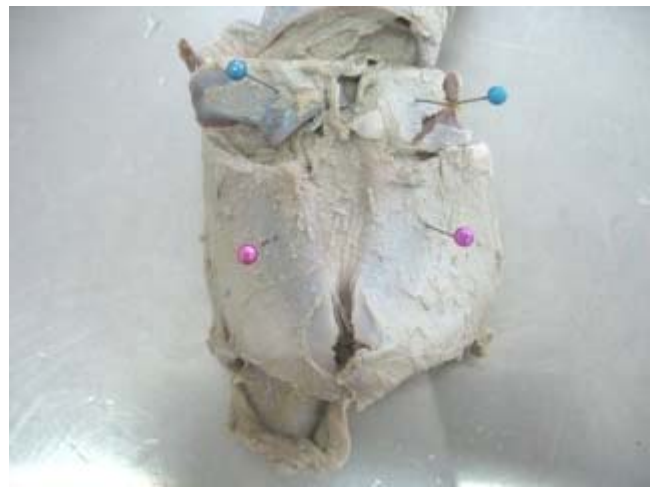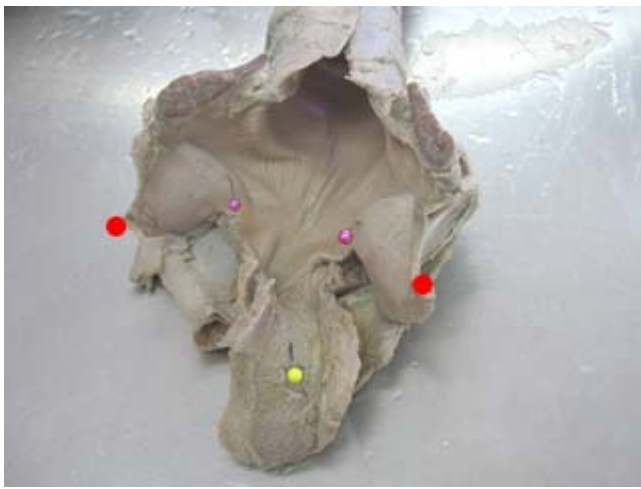
A parte da cavidade laríngea limitada pelas pregas vocais, os processos vocais, e as áreas adjacentes das superfícies mediais das cartilagens aritenóides é conhecida como a rima da glote. A rima da glote, é a parte mais estreita da cavidade laríngea. A parte ventral da rima da glote é conhecida como a parte intermembranácea pois está localizada entre as pregas vocais. A parte dorsal é conhecida como a parte intercartilaginosa por estar localizada entre as cartilagens aritenóides. O formato e o tamanho da rima da glote são alterados pelas ações dos músculos laríngeos. O termo glote refere-se aquela parte da laringe que compreende as pregas vocais, os processos vocais das cartilagens aritenóides e a rima da glote.

No suíno os ventrículos laterais estão situados nas paredes laterais da glote.

- Cavidade infraglótica

Abaixo das pregas

As cartilagens laríngeas são:



- - epiglote
- - aritenoide
- - corniculada

- - cricoide
- - tireoide

As cartilagens da laringe são a cricóide, tireóide, epiglótica, aritenóide, corniculada e cuneiforme. As primeiras três são simples, as últimas três são pares.

A cartilagem cricóide, a cartilagem tireóide e as partes principais das cartilagens aritenóides são compostas de cartilagem hialina e podem tornar-se ossificadas.

As cartilagens epiglótica, corniculada e cuneiforme são compostas de cartilagem elástica.

A cartilagem epiglótica pode ser parcial ou totalmente substituída por tecido adiposo.

Cartilagens ímpares

- Cricóide

Situada caudal a cartilagem tireóide e rostral ao primeiro anel da traquéia. Formada por cartilagem hialina

A cartilagem cricóide tem formato semelhante a anel.

Ela consiste de uma placa dorsal chamada lâmina e uma parte ventral mais estreita denominada arco.

- Tireóide

Caudal a cartilagem epiglótica, rostral a cartilagem cricóide e ventral a cartilagem aritenóide. Formada por cartilagem hialina.

A cartilagem tireóide consiste de duas placas quadriláteras, direita e esquerda, que são fundidas ventralmente. As partes fundidas das lâminas formam o corpo da cartilagem tireóide.

- Epiglote

Formada por cartilagem elástica

A epiglote está situada caudalmente à raiz da língua e osso basi-hióideo, e rostralmente às cartilagens tireóide e aritenóide.

Durante a deglutição, a epiglote é deslocada caudalmente de modo que ela cobre a glote e impede substâncias estranhas de penetrarem na traquéia.

A cartilagem apresenta duas superfícies, a lingual e a faríngea, duas bordas, uma base e um ápice. O ápice da cartilagem epiglótica é pontiaguda no equino, caprino, cão e gato, e arredondada no bovino, ovino e suíno.

Ele (o ápice) está relacionado dorsalmente com a parte caudal do palato mole.

Cartilagens pares

- Aritenóide

Situadas em ambos os lados da metade dorsal da cartilagem cricóide. Formadas por cartilagem hialina

O ápice da pirâmide aponta rostralmente e a base defronta-se caudalmente.

Na base da cartilagem a borda ventral forma o ângulo que é conhecido como o processo vocal.

O processo vocal supre uma área de inserção para o ligamento vocal.

- Corniculada

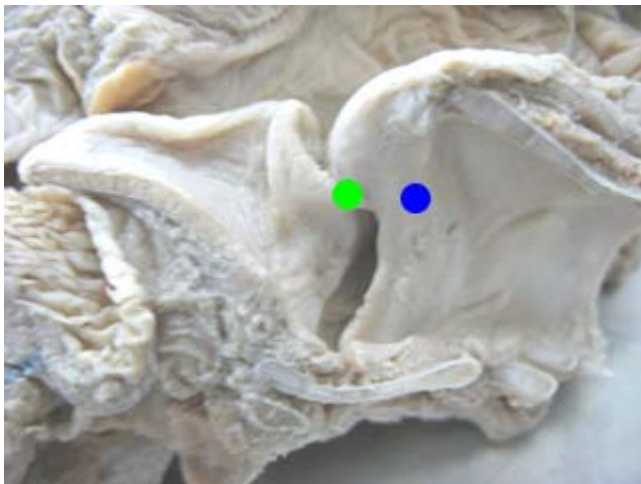
São fusionadas as cartilagens aritenóide, e estão ausentes no gato

Dorsal a aritenóide

Cada cartilagem corniculada está inserida, por sua base, ao ápice da cartilagem aritenóide correspondente e curva-se dorsal, caudal e medialmente de modo que os ápices das duas cartilagens corniculadas ficam aproximados.

No suíno os ápices estão fundidos.

- Cuneiforme



Só cão, que a cuneiforme se articula com a aritenóide.

● - aritenóide

● - cuneiforme

Estão presentes apenas no cão articulando-se com as cartilagens aritenóides, e no equino articulando-se com a cartilagem epiglótica.

As cartilagens cuneiformes estão presentes apenas no equino e no cão.

No equino a cartilagem cuneiforme de fato assemelha-se a uma cunha. Ela articula-se com a bacia lateral da base da cartilagem epiglótica e projeta-se caudodorsalmente. Sua extremidade livre fornece uma inserção para o ligamento vestibular.

Equino e cão tem todas as cartilagens.

A Corniculada e a Cuneiforme também podem ser chamadas de processos

Só o equino e o cão é que têm a cuneiforme.
As outras espécies não têm a cuneiforme.

Equino e Cão

Epiglote °
Tireóide *
Cricóide *
Aritenóide *
Corniculada °
Cuneiforme °

Total de tipo = 6
Total de quantidade = 9
Total de ímpares = 3
Total de pares = 3
Cartilagem hialina = *
Cartilagem elástica = °

Ruminante e Suíno

Epiglote °
Tireóide *
Cricóide *
Aritenóide *
Corniculada °

Total de tipo = 5
Total de quantidade = 7
Total de ímpares = 3
Total de pares = 2
Cartilagem hialina = *
Cartilagem elástica = °

Felino

Epiglote °
Tireóide *
Cricóide *
Aritenóide *

Total de tipo = 4
Total de quantidade = 5
Total de ímpares = 3
Total de pares = 1
Cartilagem hialina = *
Cartilagem elástica = °

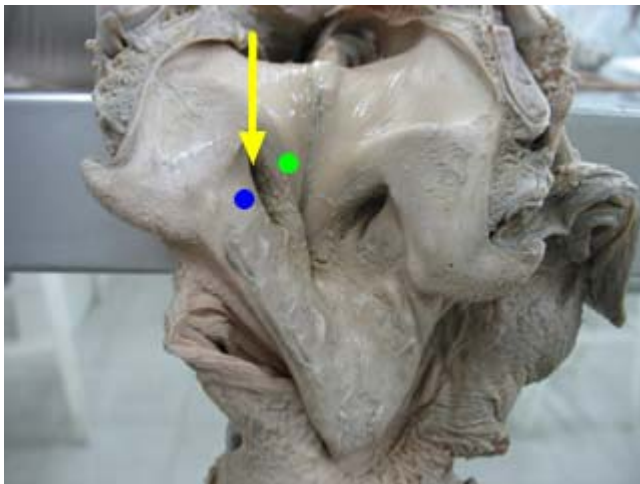
Vestíbulo lateral da laringe

Depressão nas paredes laterais da laringe, existente no cão e equinos, o vestíbulo lateral da laringe é limitado por duas pregas, a saber:

No equino e no cão as paredes laterais do vestíbulo contêm os ventrículos laterais.

No gato, os ventrículos laterais não estão presentes, mas há fossas que possuem o efeito de formarem pregas vestibulares.

No suíno e às vezes no equino há um ventrículo médio no assoalho do vestíbulo, na base da epiglote. Quando as pregas vestibulares estão presentes, o espaço entre elas é conhecido como a rima do vestíbulo.



Só equino e cão

● - vestíbulo lateral da laringe

Todas espécies

● - prega vestibular

● - prega vocal

Fenda que existe em cão e equino divertículo ou ventrículo lateral da laringe, esta estrutura marca o que é a prega vocal e prega vestibular.

- Prega vocal

Prega caudal ao vestíbulo lateral da laringe

- Prega vestibular

Prega cranial ao vestíbulo lateral da laringe

Músculos da laringe

A musculatura da laringe pode ser dividida nos músculos extrínsecos e nos músculos intrínsecos.

- **Extrínsecos**

Os músculos extrínsecos são os que movimentam a laringe como um todo.

tíreo-hióideo, hio-epiglótico e esternotireóideo

- **Intrínsecos**

Os músculos intrínsecos são os que movimentam as cartilagens da laringe em relação uma com a outra.

cricotireóideo, crico-aritenóideo dorsal e lateral, aritenóideo transverso, tíreo-aritenóideo e tensor do ventrículo lateral.

Osso hióide, formado por:

- Timpanoióide
- Estiloióide
- Epióide
- Ceratoióide
- Tireóide
- Basióide (processo lingual)

Traquéia

Órgão tubular dividido em segmento cervical e torácica que transporta o ar da laringe para os brônquios, Bifurca-se em dois brônquios na altura da 5ª a costela.

É formado por vários anéis cartilagosos incompletos dorsalmente, onde os músculos traqueais encontram-se fechando os anéis dorsalmente.

Traqueobronquite Infecciosa Canina – Tosse dos Canis (doença)

A traquéia é um tubo flexível, cartilaginoso e membranoso que se estende da laringe, pelo pescoço abaixo, através da cavidade mediastinal cranial até o mediastino médio.

Ela bifurca-se ao nível da quinta vértebra torácica, nos brônquios principais direito e esquerdo. Para fins descritivos, a traquéia é dividida em duas partes, a cervical e a torácica.

A traquéia é essencialmente uma estrutura mediana, mas próximo de sua bifurcação ela é empurrada ligeiramente para o lado direito do plano mediano pelo arco aórtico, que está relacionado ao seu lado esquerdo imediatamente cranial ao brônquio principal esquerdo. No pescoço, a traquéia está circundada pela fáscia cervical profunda; no tórax ela é circundada pela fáscia mediastinal.

Ducto de comunicação entre a laringe e os brônquios.

Formados por anéis cartilagosos que são fechados por músculos (anel traqueal)

Eqüino e suíno há uma transposição dos anéis.

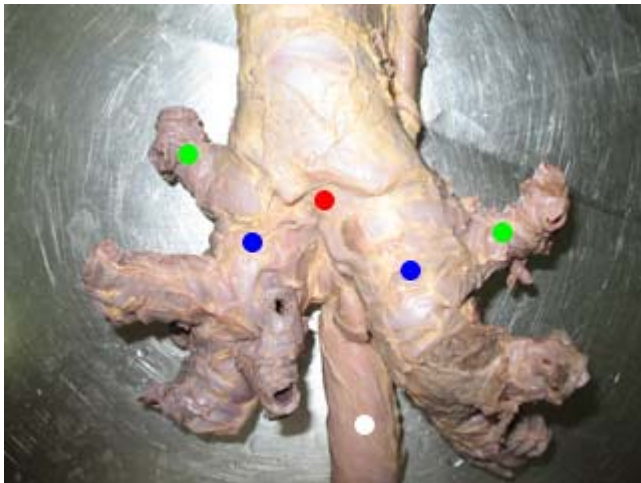
Carina – bifurcação da traquéia. Se dá, na altura, da 5ª costela.

Dividida em:

- Cervical
- Torácica

Árvore Bronquial

Os pulmões podem ser considerados como sendo construídos na estrutura de uma árvore bronquial. O termo árvore bronquial é usado por causa da aparência arborescente dada pela ramificação dos brônquios e dos bronquíolos.



Todas espécies

- - brônquio primário
- - carina
- - brônquio secundário
- - esôfago

- Brônquio Primário, Principal ou Pulmonar

Brônquio que vai para o pulmão é o brônquio pulmonar

Os brônquios principais originam os brônquios relativamente grandes que ventilam os lobos pulmonares; eles são denominados brônquios lobares.

- Brônquio Lobar ou Secundário

Brônquio lobar vai para o lobo

Cada brônquio lobar origina brônquios que ventilam áreas independentes relativamente grandes dentro do lobo.

- Brônquio Segmentar ou Terciário

O brônquio que supre um segmento é chamado de brônquio segmentar

- Brônquio Subsegmentar

Os brônquios que ventilam áreas independentes relativamente grandes dentro de um segmento, conhecidas como subsegmentares.

- Bronquíolo Terminal (Placas Cartilagosas Desaparecem)

As divisões bronquiais continuam até que o diâmetro do tubo é reduzido, as placas cartilagosas desaparecem e o tubo é chamado de bronquíolo.

Cada bronquíolo terminal divide-se em dois bronquíolos respiratórios.

- 02 Bronquíolos Respiratórios (Alvéolos Simples)

Um bronquíolo respiratório é caracterizado pela presença de alvéolos simples e semelhantes a sacos que se abrem de suas paredes e por um epitélio de revestimento.

No equino, bovino, ovino, caprino e suíno, os bronquíolos respiratórios estão muitas vezes ausentes, e os ductos alveolares surgem da divisão dos bronquíolos terminais.

Quando os bronquíolos respiratórios estão presentes, eles possuem alguns ramos alveolares, imediatamente proximal ao ponto de divisão nos ductos alveolares.

- Ductos Alveolares

O bronquíolo respiratório emite alguns ductos alveolares dos quais surgem os sacos alveolares e os alvéolos.

- Sacos Alveolares
- Alvéolos

Os alvéolos são espaços aéreos muito pequenos com paredes finas. A parede de um alvéolo consiste de uma rede de uma só camada de capilares livremente sustentada por numerosas fibras reticulares e algumas fibras elásticas.

Obs: brônquio traqueal.

O lobo apical do pulmão direito é ventilado pelo brônquio traqueal, que surge diretamente da traquéia.

Bovino e suíno existe o brônquio traqueal, só ocorre nestas espécies, vai para o lobo cranial (apical)

Pulmões

São em nº de 2.

Pulmão direito e esquerdo – os 2 são formados por lobos

Os pulmões direito e esquerdo são os órgãos da respiração em que o sangue é oxigenado e deles são removidos os produtos gasosos do metabolismo tecidual, essencialmente o dióxido de carbono.

Os pulmões estão localizados na cavidade torácica, e cada pulmão está livre para se movimentar, pois está invaginado num saco pleural e inserido apenas por sua raiz e pelo ligamento pulmonar.

Os pulmões são moldados ao formato da cavidade torácica e os demais conteúdos torácicos.

No animal normal o pulmão direito é invariavelmente maior e mais pesado do que o pulmão esquerdo, embora a extensão desta diferença vária com as espécies. Cada pulmão apresenta para descrição uma base (superfície diafragmática), um ápice, duas superfícies (costal e medial) e três bordas (dorsal, ventral e basal).

Apresentam para descrição cada:

- Uma base (superfície diafragmática)

A base, ou superfície diafragmática, de cada pulmão está relacionada à superfície torácica e convexa do diafragma.

- Um ápice

O ápice de cada pulmão é cranial e ocupa o espaço formado pela cúpula da pleura.

2 extremidades

- Diafragmática ou basal
- Apical
- Duas superfícies (costal e medial)

A superfície costal está relacionada às costelas e cartilagens costais, e em alguns casos ao esterno.

A superfície medial é menos extensa do que a superfície costal e possui duas partes, uma parte vertebral e uma parte mediastinal. A parte vertebral está relacionada aos corpos das vértebras torácicas. A parte mediastinal está relacionada ao mediastino e as estruturas ali contidas.

2 faces

- Lateral
- Medial
- Três bordas (dorsal, ventral e basal).

A borda dorsal é espessa e arredondada. Ela forma o limite dorsal entre a superfície costal e a parte vertebral da superfície medial.

A borda ventral é pontiaguda e irregular. Ela forma o limite ventral entre a superfície costal e a parte mediastinal da superfície medial.

A borda basal separa a superfície diafragmática (base do pulmão) das superfícies costal e medial.

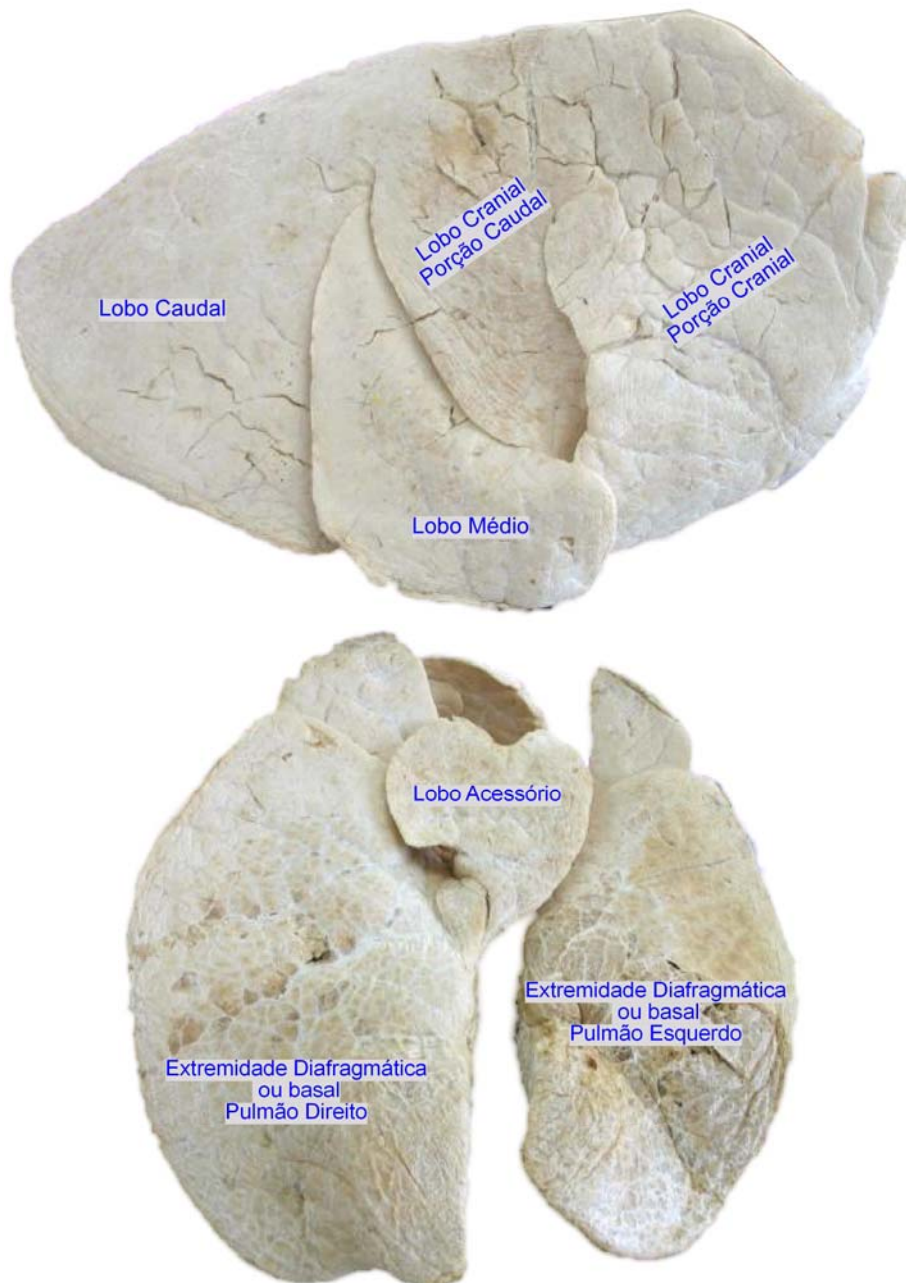
Apresenta 3 bordas

- Dorsal
- Ventral
- Basal ou diafragmática

Pulmão Direito

Todas as espécies, exceto no equino, o pulmão direito possui quatro lobos, um lobo apical (cranial), um lobo médio (cardíaco), um lobo acessório (intermediário), e um lobo diafragmado (caudal).

No equino a fissura entre os lobos médio e diafragmático normalmente não é desenvolvida, de modo que externamente o pulmão direito possui apenas três lobos, um lobo apical, um lobo acessório e um lobo diafragmático.



- Lobo Apical ou cranial (parte cranial e parte caudal)

Apresenta 1 lobo apical ou cranial sendo este dividido em uma porção cranial e uma caudal.

Nos animais em geral, principalmente o carnívoro não tem bifurcação entre as porções e sim uma entrada demarcando-as.

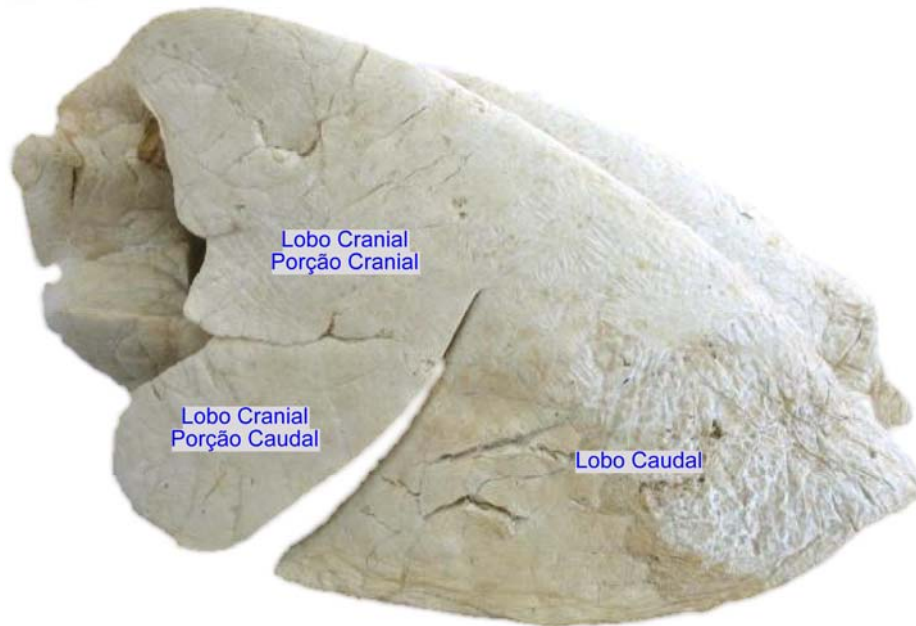
- Lobo médio ou cardíaco
- Lobo caudal ou diafragmático
- Lobo acessório

Obs: exceto no eqüino que não tem o lobo médio.

No eqüino, o cranial não é dividido e não existe o médio, o restante das espécies tem todos os lobos.

Pulmão Esquerdo

Todas as espécies o pulmão esquerdo possui dois lobos, um lobo apical (apicocardíaco) (cranial) e um lobo diafragmático (caudal). Contudo, a composição do lobo apical varia nas espécies diferentes.



- Lobo Apical, apicocardíaco ou cranial.
- Lobo caudal ou diafragmático

2 lobos sempre em todas as espécies.

A pequena diferença é que no equino não tem o lobo cranial dividido em porção cranial e porção caudal.

Obs: alguns livros dizem que o apical é dividido em apical e médio, porém há somente um brônquio ventilando, na verdade o lobo apical apresenta um segmento cranial e caudal.

Impressões Pulmonares

O pulmão tem impressos de contato:

- Impressão cardíaca
- Impressão diafragmática
- Impressão costelar
- Impressão aortica
- Impressão esofágica

Hilo Pulmonar

A raiz do pulmão, que ancora o pulmão à traquéia e ao coração.

A raiz é formada pelas estruturas que penetram e deixam o pulmão no hilo, o brônquio principal, os vasos pulmonares, os vasos bronquiais, os vasos linfáticos e os nervos.

Processo para a passagem de estruturas anatômicas

- Brônquio principal
- Vasos pulmonares
- Vasos bronquiais
- Linfáticos
- Nervos
- Linfonodos traqueobronquiais

Cavidade Torácica

A cavidade torácica é uma das três principais cavidades do corpo. Ela contém os dois pulmões, cada um em seu saco pleural, o coração em seu pericárdio, e diversos outros órgãos e estruturas importantes.

As mudanças que ocorrem no volume torácico são equivalentes ao volume de ar que penetra ou deixa os pulmões.

A cavidade torácica varia de formato, dependendo da espécie e da raça, particularmente no caso do cão. A proporção entre a profundidade da cavidade (diâmetro sagital) e a largura da cavidade (diâmetro transversal) é conhecida como o índice torácico. O formato da cavidade também é alterado durante cada ciclo respiratório, pois durante a inspiração o volume da cavidade precisa ser aumentado para permitir que o ar seja levado para dentro dos pulmões. Esta alteração no formato ocorre essencialmente pelo movimento do diafragma e, em grau menor, pelos movimentos das articulações do esqueleto torácico. O diafragma é o músculo mais importante da respiração.

- **Pleuras parietais**

A pleura é uma delgada túnica serosa, brilhante e escorregadia, que está disposta na forma de dois sacos denominados de sacos pleurais. A área entre os sacos pleurais é conhecida como o espaço mediastinal. Cada saco é invaginado em sua superfície mediastinal por um pulmão, de modo que praticamente toda a superfície do pulmão, incluindo as fissuras interlobares, está intimamente investida por pleura.

Pleura pulmonar, ou visceral, é a pleura que cobre os pulmões.

Pleura parietal refere-se à pleura que forma o resto do saco. O espaço entre as pleuras parietal e pulmonar forma a cavidade pleural.

A pleura parietal é subdividida, de acordo com a região da cavidade torácica com a qual está associada, na pleura costal, na pleura diafragmática e na pleura mediastinal. A parte relacionada ao pericárdio é chamada de pleura pericárdica.

No equino e no cão, por exemplo, a pleura mediastinal é fenestrada ou então tão fina que frequentemente é impraticável considerar clinicamente os sacos pleurais como compartimentos distintos porque, se há qualquer diferença significativa na pressão entre os sacos, a pleura mediastinal decompõe-se, permitindo a livre comunicação entre eles.

- **Fáscia endotorácica**

A cavidade torácica está revestida por uma camada de tecido conjuntivo frouxo, a fáscia endotorácica. No plano mediano, ou próximo a ele a fáscia endotorácica é refletida das superfícies dorsal e ventral da cavidade para formar a lamina de fáscia que se constitui no tecido conjuntivo do mediastino. Esta camada de fáscia divide a cavidade torácica em compartimentos direito e esquerdo.

- **Mediastino**

Mediastino quer dizer uma partição ou intervalo entre os dois sacos pleurais. A fáscia no plano mediano ou próximo dele dividem a cavidade torácica em dois compartimentos. Cada um desses compartimentos é revestido por pleura de modo que dois sacos pleurais estão presentes, cada um contendo uma cavidade pleural.

O mediastino, estende-se da entrada torácica até o diafragma e está limitado pela coluna vertebral, o esterno e os sacos pleurais.

O tórax tem pressão negativa o hemolo é a projeção do tórax

Pleura visceral reveste o pulmão

Traciona o pulmão para a parede costal entrada de ar

2 sacos pleurais

Mediastino – divide o tórax em 2 partes direita / esquerda

Septo delgado

Sistema Digestório

Introdução

O sistema digestório compreende os órgãos relacionados à recepção, à redução mecânica, à digestão química e a absorção de alimentos e líquidos, bem como a eliminação de resíduos não absorvidos. O aparelho digestório estende-se dos lábios até ao ânus.

Divisão

Todos os órgãos do sistema digestório que estão contidos até o diafragma são pré diafragmáticos e os órgãos contidos depois são os pós diafragmáticos.

- Pré diafragmático

Pré diafragmáticos: lábios, cavidade oral, faringe, esôfago até a porção torácica.

- Pós diafragmático

Pós diafragmáticos: esôfago porção abdominal, estômago, intestino delgado, intestino grosso e ânus.

Pré diafragmática

Boca

A boca é a primeira parte do aparelho digestório.

Está limitada lateralmente pelas bochechas; dorsalmente pelo palato; ventralmente, pelo corpo da mandíbula e pelos músculos milo-hióideos; e caudalmente, pelo palato mole.

A entrada da boca é fechada pelos lábios.

A cavidade da boca está subdividida em duas partes pelos dentes e processos alveolares

Limites

Quais são os limites da boca?

- Limite rostral – lábio
- Limite caudal – palato mole
- Limite dorsal – palato duro
- Limite ventral – assoalho da cavidade (formado pelo músculo milo-hióideo)
- * A língua descansa sobre o assoalho
- Limite lateral – músculo bucinador

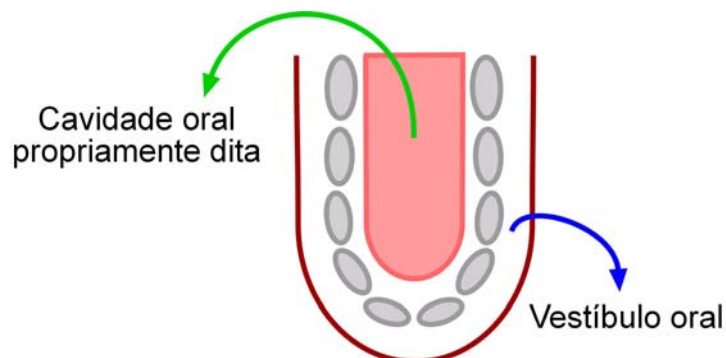
A boca vai ser chamada de cavidade oral propriamente dita.

- Vestíbulo oral e cavidade oral propriamente dita

Medialmente até o palato mole

O espaço externo a este e circundado pelos lábios e bochechas é denominado de vestíbulo da boca.

O espaço entre os dentes e processos alveolares é denominado a cavidade da boca propriamente dita.



A cavidade oral é dividida em propriamente dita e vestibular. Medialmente até o palato mole é chamada de Cavidade oral propriamente dita e da mandíbula e maxila para lateralidade rostralmente (espaço que fica cheio de ar) é chamada vestibular (musculatura orbicular da boca - revestida por mucosa internamente e pele externamente)

Os cavalos, bovinos, caprinos literalmente utilizam o vestíbulo porque eles vão passar o alimento da cavidade oral propriamente dita para o vestíbulo (macerando). Quando chega no vestíbulo tem uma papila parotídea que vai deixar a saliva chegar na glândula parotídea, vai salivar. Umidificou, volta o alimento, ficando de um lado para o outro.

Protegendo a cavidade oral, dando abertura para o seu interior têm os lábios superior e inferior, que se encontram nas 2 (duas) comissuras direita e esquerda.

Dentes para medial cavidade oral

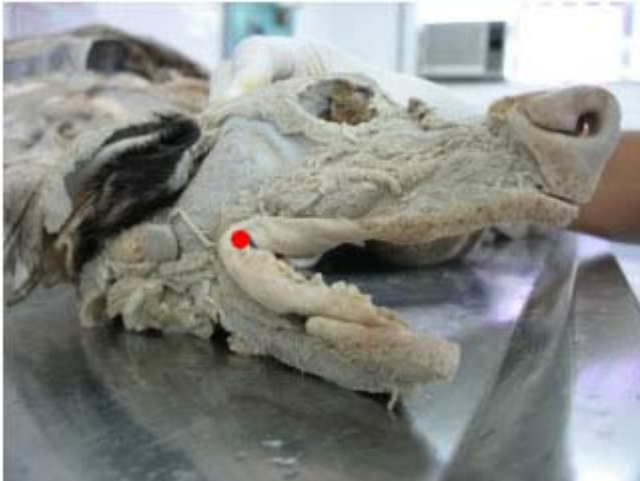Dentes para lateral vestibulo oral

Qual a grande importância do vestíbulo oral?

- Lábios (frênulo).

Os lábios são duas pregas músculo membranáceas que circundam o orifício da boca.

Pequenas pregas de túnica mucosa que passam do lábio para a gengiva formam o frênulo do lábio maxilar e do lábio mandibular.

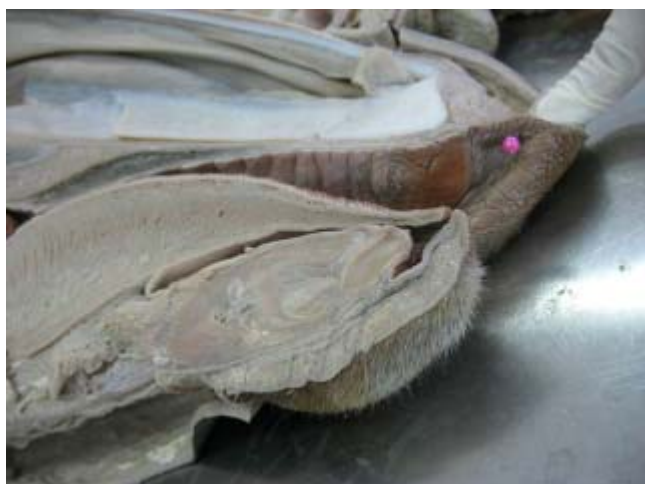

Todas espécies

● - comissura labial direita

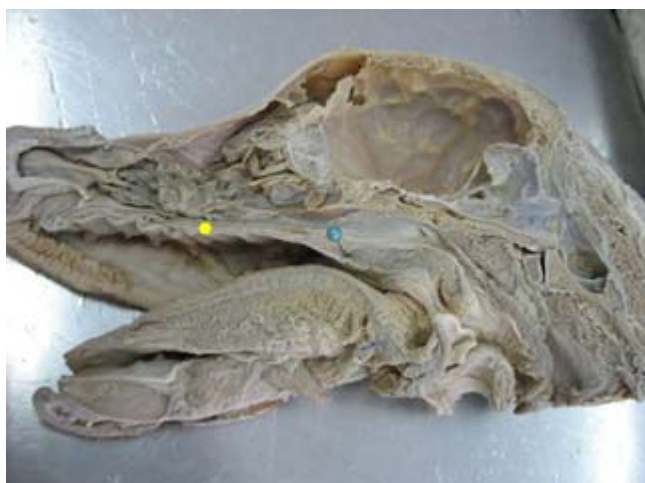Esses lábios apresentam frênulos labiais.

Ventralmente à língua vamos encontrar um frênulo lingual como limitante para a exteriorização da língua.



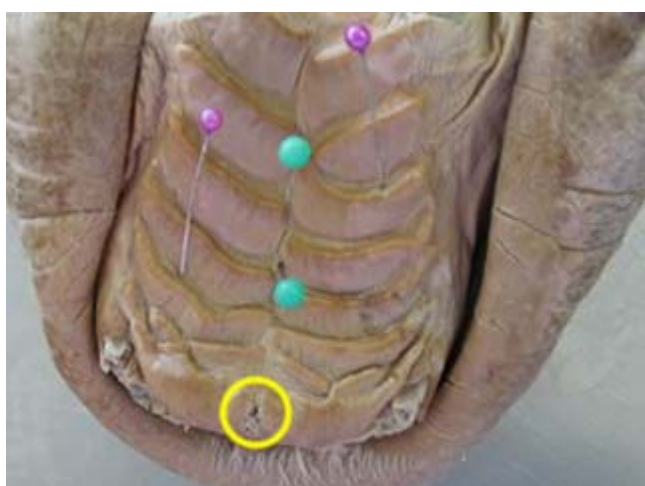
Todas espécies
 ● - frênulo labial superior

Palatos

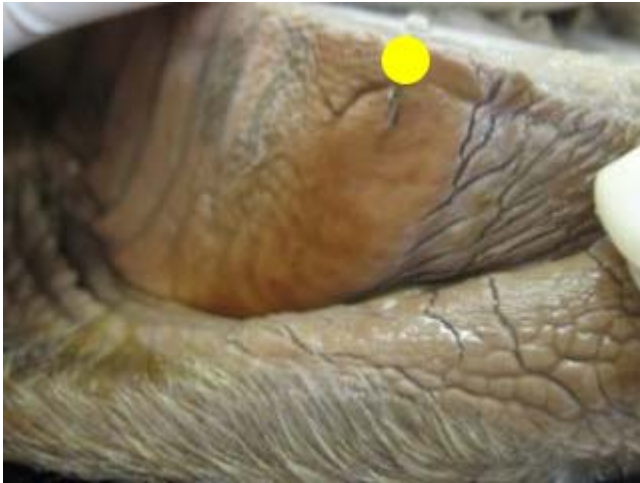

Todas espécies
 ● - palato duro
 ● - palato mole

Céu da Boca



Todas espécies
 ● - rafe
 ● - crista palatina
 ○ - ducto da papila incisiva



Só ruminantes

● - pulvino dentário ou almofada dentária (no lábio superior)

Língua

Ocupa a cavidade oral propriamente dita e desta forma possui o formato para se adaptar na forma da cavidade oral.

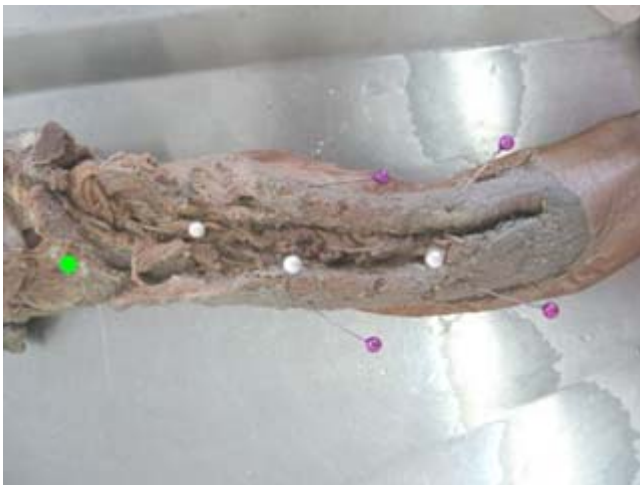A língua é muito móvel.

A língua fica situada no assoalho da boca, entre os ramos da mandíbula.

A língua é músculo revestido por mucosa, essa musculatura é intrínseca e extrínseca.

Músculo revestido por mucosa, constituída por músculos

Extrínsecos e Intrínsecos:



Todas espécies

● - músculo hio glosso

● - músculo gênio glosso

● - músculo estilo glosso

- Músculos próprios da língua

Uma musculatura colocada com seus eixos musculares transversalmente e longitudinalmente, vai dar a capacidade de dilatação e alongamento da língua.

Os músculos intrínsecos (dentro da língua) são chamados de músculos próprios da língua.

- Músculo gênio-glosso – Liga a mandíbula à língua
- Músculo hioglosso – Liga a língua ao osso hióide
- Músculo estiloglosso – Liga a língua ao osso hióide (no osso estilóide).

Situada no assoalho da boca entre os ramos da mandíbula.

A musculatura extrínseca: gênio-glosso, hioglosso e estiloglosso.

Função

Apreensão dos alimentos, deglutição, tátil, higiene,...

Múltiplas funções: lambem, sugar, apreender, separar, saborear o alimento, auxilia a mastigação e deglutição e pode ser utilizada para a limpeza da pele.

A língua serve para: ajudar a deglutir os alimentos, beber água, fazer a higiene corporal, apreensão (o bovino recolhe o capim com a língua).

Divisão

A língua é dividida em raiz, corpo e ápice. Ela tem uma parte livre e uma parte fixa.

- Raiz (hióide, palato mole e faringe)

A raiz, está inserida ao osso hióideo, palato mole e na faringe.

- Corpo três superfícies

Duas laterais e uma dorsal

A superfície dorsal, é ligeiramente arredondada, livre em seu todo.

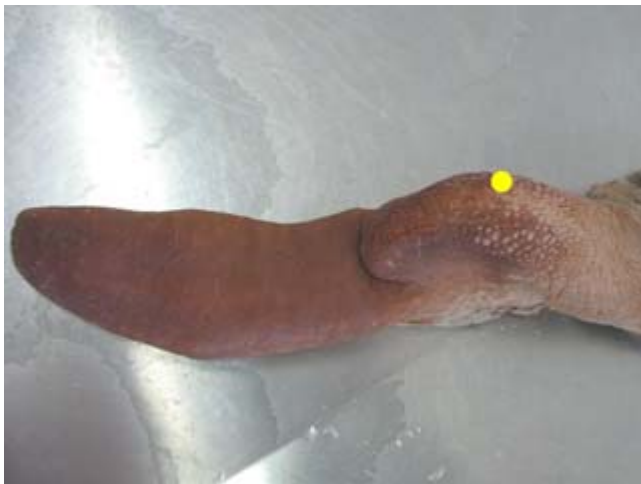
As superfícies laterais são quase planas em sua maior parte.

A superfície ventral está relacionada ao músculo gênio-hióideo e ao músculo milo-hióideo.

- Ápice parte móvel livre.

O ápice ou extremidade é livre, possui o formato de espátula e apresenta superfícies superior e inferior e uma borda arredondada.

Onde o animal consegue movimentar para apreender o alimento, fazer a sua higienização, espantar insetos, etc.



Só bovino

● - tórus da língua ou toro da lingual

Estruturas:

Glândulas, músculos, vasos, nervos (V, VII, IX, X e XII) e túnica mucosa com inúmeras papilas (cônicas, filiformes, lenticulares, fungiformes, valadas e folhadas)

A túnica mucosa apresenta numerosas papilas — filiformes, fungiformes, valadas, folhadas e cônicas.

Quatro pares de nervos cranianos chegam a língua V par trigênio; VII facial; IX glossofaríngeo; X vago; XII hipoglosso.

Papilas

Temos na superfície da língua papilas mecânicas (para se queratinizar e engrossar a língua de acordo com o alimento) e papilas gustativas (para obter o sabor). Nem todos os animais têm todas as papilas. A língua do cão apresenta um septo fibroso ao centro. Outra função e transpiração.


	Eqüino	Cão	Gato	Suíno	Bovino	Caprino	Ovino
Filiforme	X	X	X	X	X	X	X
Cônica		X	X	X	X	X	X
Lentiforme					X	X	X
Circunvalada	X	X	X	X	X	X	X
Fungiforme	X	X	X	X	X	X	X
Folhada	X	X	X	X			
Total	4	5	5	5	5	5	5

Papilas de acordo com a função:

- Mecânicas {
- Filiformes
 - Cônicas (odontoides)
 - Lenticuladas

- Sensitivas {
- Valadas (circunvaladas)
 - Fungiformes
 - Folhadas

- Filiformes

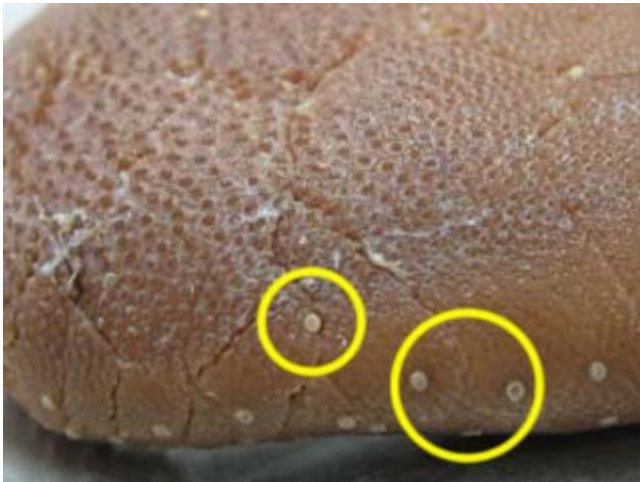


Todas espécies
 ○ - papila filiforme

- na superfície dorsal da língua
- pouco ou muito queratinizada, dependendo da espécie.
- dá a textura da língua
- no gato e no bovino, são queratinizada e + áspera.
- função – bovino pegar o alimento, gato para a limpeza

As papilas filiformes são projeções finas e semelhantes a filamentos.
 Estão ausentes na raiz e dão a superfície um aspecto piloso.

- Fungiformes



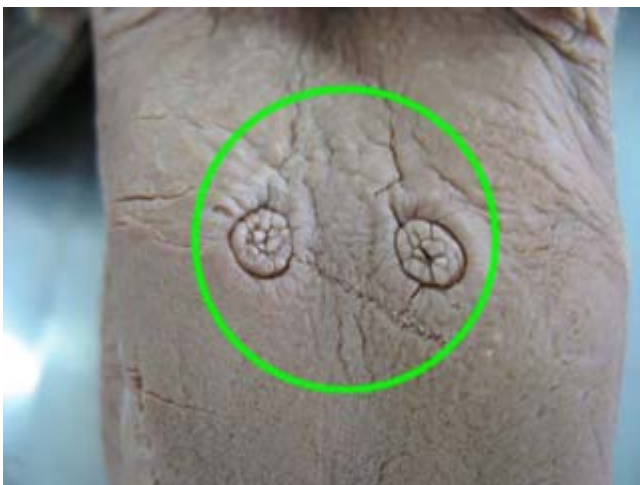
Todas espécies

○ - papila fungiforme

- aparecem em todas as espécies
- aparecem como pontinhos brancos (tipo sapinho)
- localiza-se no ápice e corpo

As papilas fungiformes são maiores e facilmente observadas; elas são arredondadas na extremidade livre, que é sustentada por um colo. Elas ocorrem principalmente na parte lateral da língua, mas também são encontradas distribuídas sobre o dorso.

- Valadas (circuvaladas)



Todas espécies

○ - papila valada

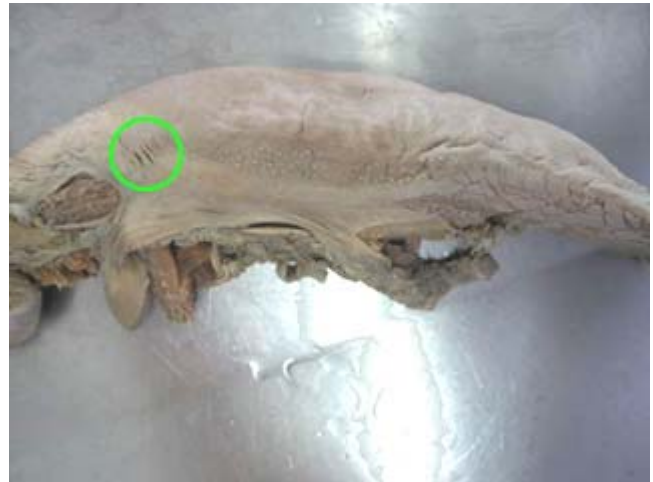- numero de acordo com a espécie (equino, suíno e carnívoro de 2 à 3, ruminante de 12 à 18)
- so aparecem da raiz e enfileiradas (dorso / lateralmente)
- função – paladar

As papilas valadas são encontradas na parte caudal do dorso.

Elas são arredondadas, mais largas em sua superfície exposta do que em sua superfície inserida, e estão mergulhadas numa depressão que é limitada por uma parede anular.

Sua superfície livre é tuberculada, isto é, sustenta pequenas papilas secundárias arredondadas.

- Folhadas



Somente eqüino, suíno e carnívoro

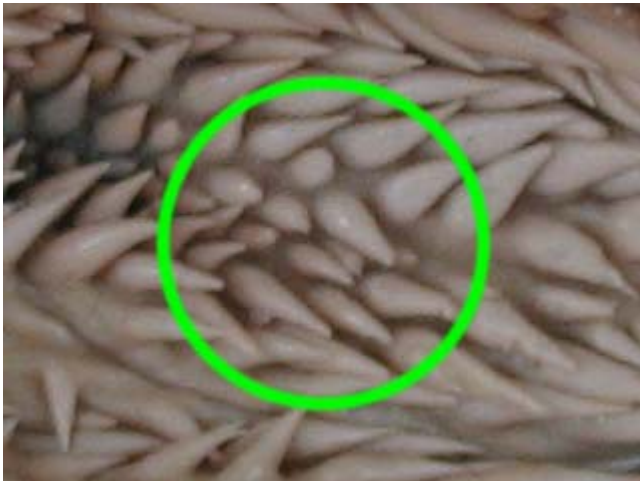○ - papila folhada

○ - papila folhada

- dorso latero ventralmente na raiz
(eqüino, suíno e carnívoro)

As papilas folhadas estão situadas imediatamente rostral aos arcos palatoglossais do palato mole, onde formam uma eminência arredondada. As últimas três variedades são cobertas com papilas microscópicas secundárias e são supridas de corpúsculos gustativos.

- Cônicas (odontoides)

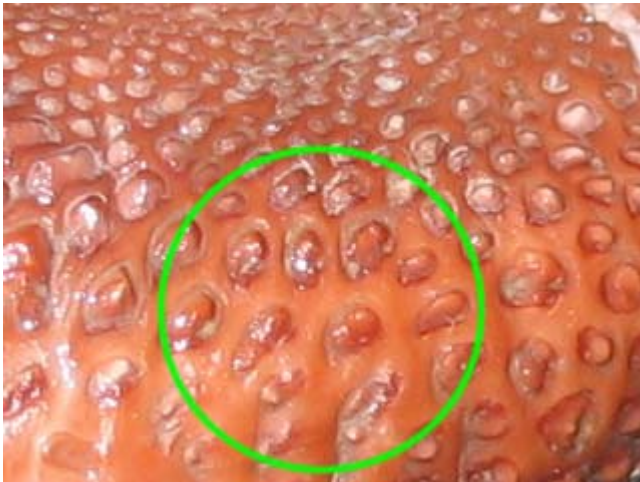

Só ruminante, suíno e cão.

○ - papila cônica

- forma de dente
- estão presentes no ruminante, suíno e cão.
- próximo a raiz (borda lateral) e no corpo (superfície dorsal)
- apreensão do alimento, mantendo o alimento sempre na boca
- +/- queratinizado (varia de acordo com o habito alimentar)

- Lenticulares



Só ruminantes
 ○ - papila lenticular

- parece uma lentilha
- fica na raiz superfície dorsal
- só nos ruminantes
- função – auxiliar a deglutição

Pregas

- Arco Palato glosso

Prega que une a língua ao palato duro

- Frênulo sublingual

Prega na região ventral da língua que impede exteriorizar excessivamente a língua.

Dentes

O dente avança do alvéolo no sentido da cavidade oral.

O alvéolo é preenchido com osso na medida em que o dente cresce para fora.

Tecodonte

Os mamíferos são tecodontes, se desenvolvem dentro do osso (alvéolos).

Alvéolo – membrana periodontica, forma estruturas que vão formar os dentes, há produção de dentina, esmalte e cimento.

É como estão alocados na cavidade (nos alvéolos). É o tipo de implantação.

Nos mamíferos cada dente consiste de uma parte encaixada na mandíbula e uma parte exposta acima da gengiva.

Heterodonte

Dentes diferenciados de acordo com a função.

- Dentes incisivos – Possui a borda afilada e tem a função de cortar os alimentos

Os dentes incisivos cortam.

Bovino só tem incisivo inferior (não tem superior)

- Dentes Caninos – Possui a borda pontiaguda e tem a função de perfurar e rasgar

Os caninos apreendem e rasgam.

- Pré-molar – Tem uma borda plana e tem a função de triturar

Os pré-molares e molares rasgam ou, na maioria dos casos, prensam os alimentos.

No cão o pré-molar e o molar servem como uma tesoura

- Molar – Tem uma borda plana e tem a função de macerar.

Os molares não são precedidos por dentes temporários e, assim, são parte do conjunto permanente.

Os molares não estão presentes nos animais jovens.

Difiodontes

A maioria desses animais são difiodontes no sentido de que possuem um conjunto temporário de dentes que irrompe no princípio da vida e é substituído por um conjunto permanente.

- Decíduos

Temporários, dente-de-leite

A dentição decídua é até os pré-molares

- Permanentes

Dividido

- Coroa
- Raiz
- Cavidade pulpar
- Colo

Formado

- Esmalte

98% mineral

- Dentina

98% orgânica

- Cimento

Faces

- Face oclusal

No dente incisivo não é chamada de oclusal e sim de face incisiva

A superfície livre é a face oclusal ou, às vezes nos ungulados, a face mesial

A face oclusão no dente incisivo não encosta, então é chamada face incisiva.

- Face lingual

A face interna é a face lingual

Face voltada para o interior da boca

- Face vestibular

No vestíbulo oral é a face vestibular

Muitas vezes as faces vestibulares dos dentes incisivos e caninos são denominadas labiais, e as faces vestibulares dos pré-molares e molares, a face bucal.

Face que está voltada para o vestíbulo é a face vestibular

Face voltada para o vestíbulo da boca

- Face mesial

A face de contato no sentido da linha média na arcada pode ser citada como a face mesial; a face para fora, a superfície distal

A face voltada para a medialidade é chamada de medial

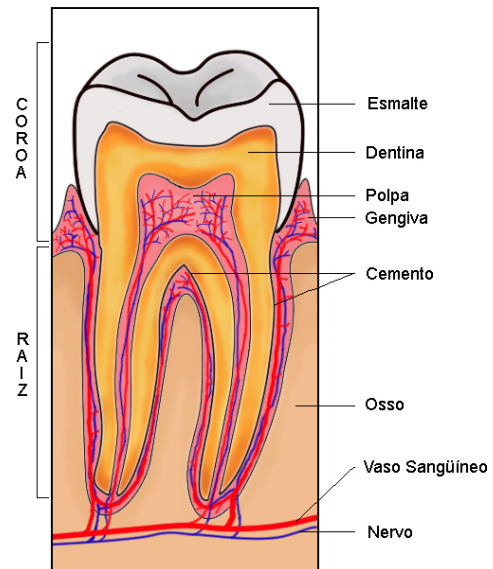
Face entre os incisivos, voltada para a linha medial

- Face distal

A que está mais distante (mais lateralizada) é chamada distal.

Formula dentaria

- Dentição permanente
- Dentição decídua



Dentição decídua

- (DI)
- (DC)
- (DP)

Dentição permanente

- Incisivo (I)
- Canino (C)
- Pré-molar (P)
- Molar (M)

Pré-molar (P) e Molar (M) nos carnívoros serve para corte

Os molares não estão presentes nos animais jovens

Os dentes dos eqüinos tem cimento periféricamente

Formula Eqüino

Decíduo

$$2 \left(DI \frac{3}{3} DC \frac{0}{0} DP \frac{3}{3} \right) = 24$$

Permanente

$$2 \left(I \frac{3}{3} C \frac{1}{1} P \frac{3 \text{ ou } 4}{3} M \frac{3}{3} \right) = 40 \text{ ou } 42$$

Formula Bovino

Decíduo

$$2 \left(DI \frac{0}{3} DC \frac{0}{1} DP \frac{3}{3} \right) = 20$$

Permanente

$$2 \left(I \frac{0}{3} C \frac{0}{1} P \frac{3}{3} M \frac{3}{3} \right) = 32$$

Formula Suíno

Decíduo

$$2 \left(DI \frac{3}{3} DC \frac{1}{1} DP \frac{3}{3} \right) = 28$$

Permanente

$$2 \left(I \frac{3}{3} C \frac{1}{1} P \frac{4}{4} M \frac{3}{3} \right) = 44$$

Formula Cão

Decíduo

$$2 \left(DI \frac{3}{3} DC \frac{1}{1} DP \frac{3}{3} \right) = 28$$

Permanente

$$2 \left(I \frac{3}{3} C \frac{1}{1} P \frac{4}{4} M \frac{2}{3} \right) = 42$$

Formula Gato

Decíduo

$$2 \left(DI \frac{3}{3} DC \frac{1}{1} DP \frac{3}{2} \right) = 26$$

Permanente

$$2 \left(I \frac{3}{3} C \frac{1}{1} P \frac{3}{2} M \frac{1}{1} \right) = 30$$

Faringe

O ar e os alimentos passam através da cavidade faríngea.

Divisão

- Istmo da garganta

Região afunilada abaixo do palato mole

É a abertura oral. É limitado pelo palato mole, pela raiz da língua, pelo arco palatoglosso do palato mole.

- Recesso piriforme

Contorno côncavo em volta da faringe.

Em ambos os lados do óstio laringeo há uma depressão estreita e profunda, o recesso piriforme.

Canal de passagem da cavidade oral para o esôfago, recesso piriforme serve como uma calha da passagem para líquidos e pastosos.

Canal Alimentar

Esôfago

Tubo que transporta alimento da faringe até o estômago.

Tem início no óstio esofágico e termina no óstio cárdia (comunicação do esôfago com o estômago).

Apresenta três camadas como toda víscera oca.

- Camada interna

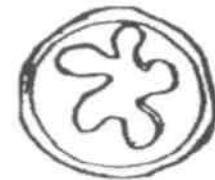É a mucosa do órgão e possui formato pregueado

- Camada média

É formado por músculo liso

- Camada externa

Serosa (Tecido conjuntivo).



O esôfago é um órgão extenso, sai da laringe até o estômago, e recebe nomes de acordo com as regiões que ele vai passando:

- Esôfago cervical

Inicia no óstio esofágico e termina na borda da primeira costela

- Esôfago torácico

Inicia na borda da primeira costela e termina no hiato esofágico

- Esôfago abdominal

Inicia no hiato esofágico e termina no óstio cárdia.

O trajeto inicial do esôfago é dorsal a traquéia (cartilagem cricóide), passando para lateral esquerda à traquéia na 3ª ou 4ª vértebra cervical e depois volta à posição dorsal no início da cavidade torácica, posterior à bifurcação da traquéia mantém-se em plano mediano direcionando-se levemente para o antímero esquerdo onde faz penetração no diafragma, posteriormente termina na cavidade abdominal, no estômago.

Em seu percurso ele apresenta diversos desvios; para a esquerda no pescoço, para a direita do arco aórtico e dorsalmente à bifurcação da traquéia.

O hiato esofágico fica na parte esquerda do diafragma já que o estômago fica do lado esquerdo da cavidade abdominal.

Pós Diafragmático

Estômago

É uma grande dilatação do canal alimentar, caudal ao diafragma, que intervém entre o esôfago e o intestino delgado.

Tem 2 classificações:

Mucosa

- Glandular
- Aglandular

Pré-estômago = aglandular (região)

Função

A grande função do sulco gástrico é que ele é um meio ácido. Logo as bactérias não vivem em meio ácido. Tem função de matar as bactérias.

Armazenamento – para que tenha o dia transcorrido de atividades, come muito rápido e armazena o alimento. Dilatação para armazenar, pequena quebra.

A mucosa do estômago produz hormônios, esfíncter libera gradativamente.

Estômago

- Simples

Só Glandular = Simples

- Complexo

Glandular + Aglandular = Complexo

Pré-estômago

- Suíno
- Equino
- Ruminante

Capacidade: Equino = 8-15 L, Bovino = 42-104 L, Suíno = 5,7-8 L e Cão = 1 L./10 Kg.

Localização

Maior parte do lado esquerdo.

Quando vazio fica mais cranial

Quando cheio fica mais caudal

Cárdia – na entrada do estômago

Hiato esofágico – o esôfago também mantém o estômago em sua posição.

Monogástrico

São animais que possuem uma única cavidade no estômago.

Apresenta:

Duas Faces

- Parietal

Voltada para o fígado.

A face parietal é convexa e situa-se de encontro ao diafragma e ao fígado.

- Visceral

A face visceral, também convexa, está dirigida em direção oposta; relaciona-se com a parte terminal do cólon maior, pâncreas, cólon menor, intestino delgado e omento maior.

Duas Curvaturas

- Menor

A curvatura menor é muito curta

- Maior

A curvatura maior é muito extensa.

Duas Extremidades

- Direita – saco pilórico

A parte pilórica é bem menor.

- Esquerda – saco cego dorsal

A extremidade esquerda tem o formato arredondado denominado saco cego.

Sustentação

O estômago é mantido em posição pela pressão das vísceras circundantes e pelo esôfago. As seguintes pregas de peritônio ligam-no com as partes adjacentes.

- **Ligamento gastrofrênico:** Liga a curvatura maior, desde o cárdia até a extremidade esquerda, com o pilar do diafragma

O ligamento gastrofrênico liga a curvatura maior, desde a cárdia até a extremidade esquerda, com o pilar do diafragma. Em seu ponto de inserção o estômago deixa uma estreita área desprovida do peritônio, estando o órgão afixado ao diafragma.

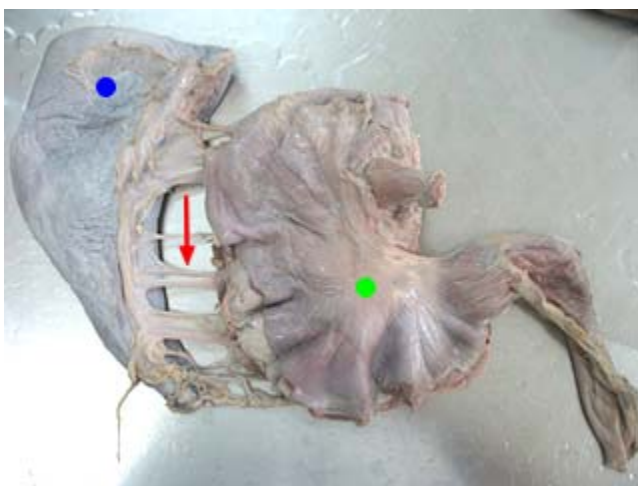
- **Omento menor:** liga a curvatura menor e a primeira parte do duodeno com o fígado

Formado por hepatogástrico e hepatoduodenal.


O omento menor liga a curvatura menor e a primeira parte do duodeno com o fígado, ventralmente à impressão esofágica e a fissura portal.


- **Ligamento gastro-esplênico:** Liga o hilo do baço com a parte esquerda da curvatura maior do estômago


A parte do omento que se estende desde o fígado até o estômago é designada como o ligamento hepatogástrico, e o restante que se estende até o duodeno, como o ligamento hepatoduodenal. O ligamento gastro-esplênico (lig. gastrolíen) passa da parte esquerda da curvatura maior até o hilo do baço; continua-se ventralmente com o omento maior.



Todas espécies

 - baço

 - estômago

 - ligamento gastro-esplênico + artérias gástricas curtas

- **Omento maior:** liga a parte ventral da curvatura maior do estômago e a primeira curvatura do duodeno, com a parte terminal do cólon maior e a parte inicial do cólon menor

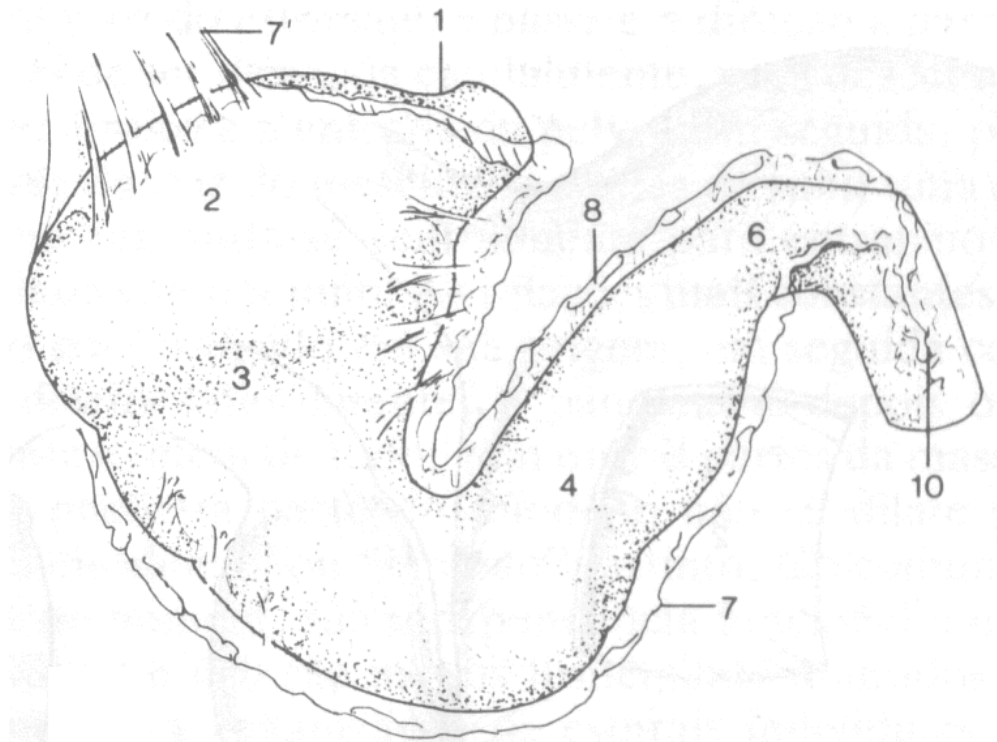
O omento maior liga a parte ventral da curvatura maior e a primeira curva do duodeno com a parte terminal do cólon maior e a parte inicial do cólon menor.

- **Prega gastropancreática:** Estende-se do saco esquerdo, dorsal à cárdia, até o duodeno. Está fixado dorsalmente ao fígado e na veia cava, e ventralmente ao pâncreas.

A prega gastropancreática estende-se do saco esquerdo, dorsal à cárdia, até o duodeno. Está afixada dorsalmente no fígado e na veia cava, e ventralmente no pâncreas.

Prega – sempre entre duas vísceras.

Neste caso estomago e pâncreas.



- 1 – cárdia
- 2 – fundo
- 3 – corpo
- 4 a 6 – parte pilórica
- 6 – piloro
- 7 – omento maior
- 7' – ligamento gastro-esplênico
- 8 – omento menor
- 10 – fusão do ligamento dos omentos maior e menor

Óstio – abertura de comunicação entre duas (2) estruturas anatômica. O óstio pode funcionar como uma válvula.

Estruturas

- Serosa

Fica externamente, só não a encontramos na região do ligamento gástrico frênico.

A túnica serosa cobre a maior parte do órgão e adere firmemente à túnica muscular, exceto nas curvaturas.

- Muscular com três camadas incompletas

Fibras musculares longitudinais e oblíquas.

A túnica muscular consiste em três camadas incompletas (estratos), uma externa de fibras longitudinais, uma média de fibras circulares e uma interna de fibras oblíquas.

- Submucosa

A túnica submucosa é uma camada de tecido conjuntivo frouxo que liga as túnicas muscular e mucosa; nela os vasos e nervos se ramificam antes de penetrarem na mucosa.

- Mucosa dividida em duas partes: uma destituída de glândulas, denominada de pré-estômago, e outra contendo glândulas gástricas, denominada de glandular, formada pelas glândulas cardíacas, do fundo e pilóricas.

A túnica mucosa claramente dividida em duas partes.

Aquela que forra a maior parte do saco esquerdo assemelha-se à túnica mucosa esofágica e é denominada parte proventricular (região esofágica). É destituída de glândulas.

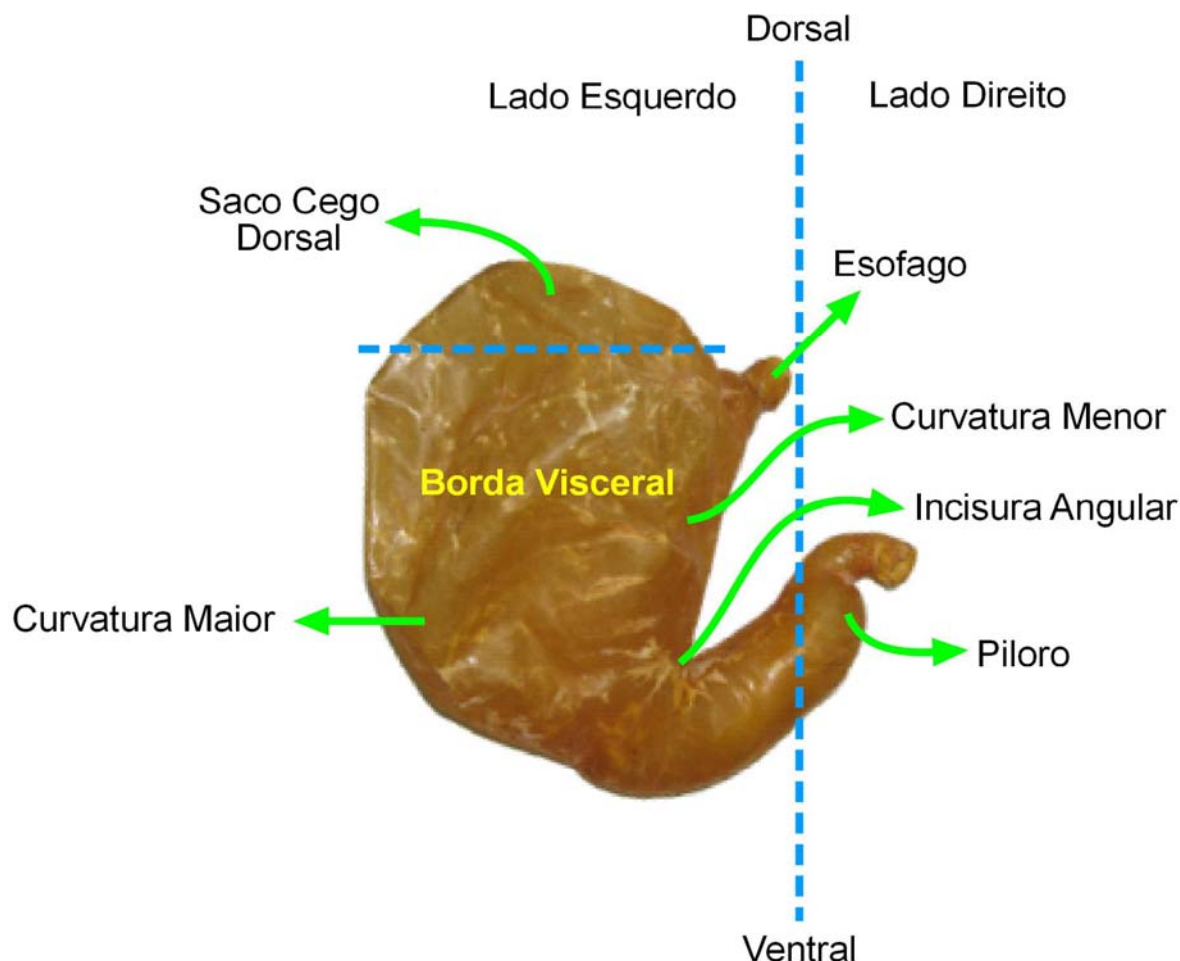
E outra sendo macia e aveludada ao toque e coberta por uma secreção mucosa. Contém as glândulas gástricas, é denominada parte glandular.

Espécies

Carnívoros

O estômago é relativamente volumoso.

Quando cheio, o estômago é irregularmente piriforme.



- Glandular

Para produção de sulco gástrico.

- Simples

Quantidade menor e qualidade maior de alimento.

Devido a sua alimentação.

- Saco cego esquerdo (fundo)
- Serosa

A túnica serosa é quase completa. Formar os omentos.

- Parede muscular

As fibras musculares longitudinais estão principalmente ao longo das curvaturas e na parte pilórica; elas são contínuas com a camada externa do esôfago.

- Óstio cárdia

O óstio cárdico é oval

Esquerda → Direita

Cárdica > fúndica > pilórica.

- Incisura angular

Fica na curvatura menor

Curvatura menor é quase reta e vertical, mas a parte inferior forma um ângulo estreito e profundo (incisura angular)

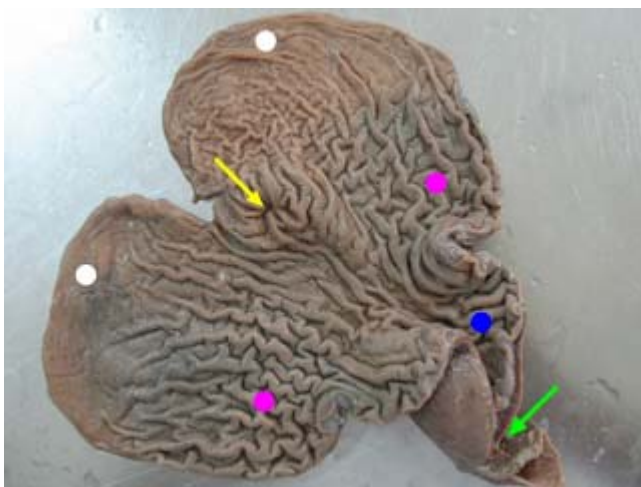
- Região glandular cárdica

Glândulas cárdicas são encontradas em uma zona incolor muito estreita ao redor do óstio cárdico e também espalhadas ao longo da curvatura menor.

- Região glandular fundo

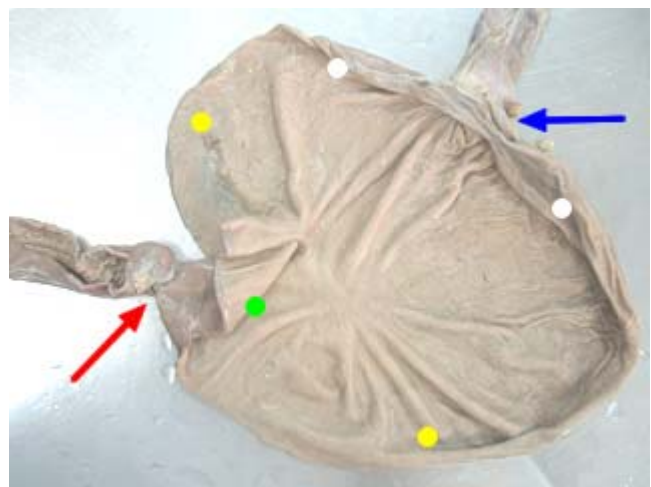
A extremidade esquerda ou fundo é volumosa e arredondada.

A região da glândula do fundo possui uma espessa túnica mucosa, marrom avermelhada, que forra cerca de dois terços do órgão.



Carnívoro (estômago vazio)

- - óstio cárdia
- - região de saco cego
- - região glandular fúndica
- - região glandular pilórica
- - óstio pilórico



Carnívoro (estômago cheio)

- - óstio cárdia
- - região de saco cego
- - região glandular fúndica
- - região glandular pilórica
- - óstio pilórico

- Região glandular pilórica

A extremidade pilórica é pequena.

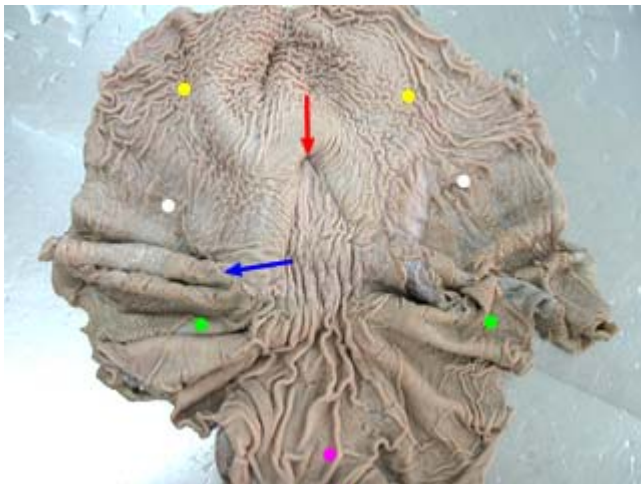
A túnica mucosa pilórica é mais fina e incolor.

Ela está relacionada com a fissura portal do fígado e com o pâncreas.

- Óstio pilórico

Eqüino

O estômago dos eqüinos é relativamente pequeno.



Eqüino

- - região aglandular
- - região glandular pilórica
- - margem pregueada
- - região glandular fúndica
- - óstio cárdia
- - região glandular cárdica

- Área aglandular – linha margoplicatos ou margem pregueada.

No orifício cárdico apresenta numerosas pregas que ocluem a abertura termina subitamente, formando uma borda elevada, irregular e sinuosa, denominada margo plicato (ou crista cuticular).

Entre a área glandular e aglandular. Área clara aglandular.

- Complexo – em relação a mucosa
- Região glandular cárdica

A volta do esfíncter cárdia.

- Região glandular fundo
- Região glandular pilórica
- Óstio cárdia

O orifício esofágico (cárdia) é denominado óstio cárdico. Ou esfíncter cárdia.

A abertura é fechada pelo esfíncter cárdico e por numerosas pregas da túnica mucosa.

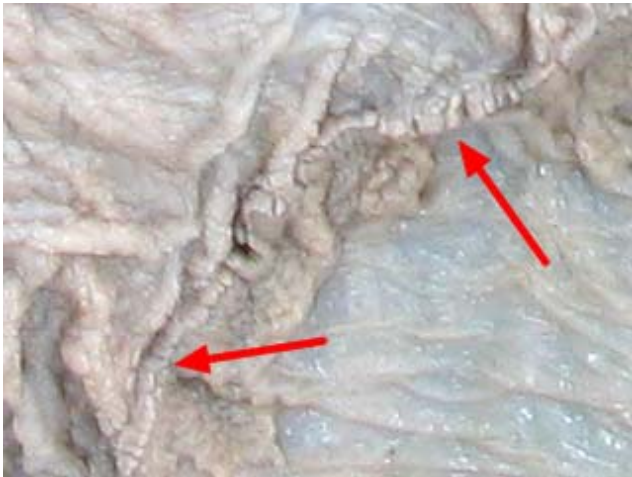O eqüino não vomita por causa desta musculatura que é muito espessa. E quando há uma indução ao vômito, o mesmo sai pelo nariz, por causa do tamanho do palato mole.

- Óstio pilórico ou esfíncter pilórico

Apresenta uma crista circular formada por um anel de tecido muscular — o esfíncter pilórico.

A prega circular que cobre o esfíncter pilórico é denominada valva pilórica. O piloro se abre no intestino.

- Margem pregueada ou margo plicatus

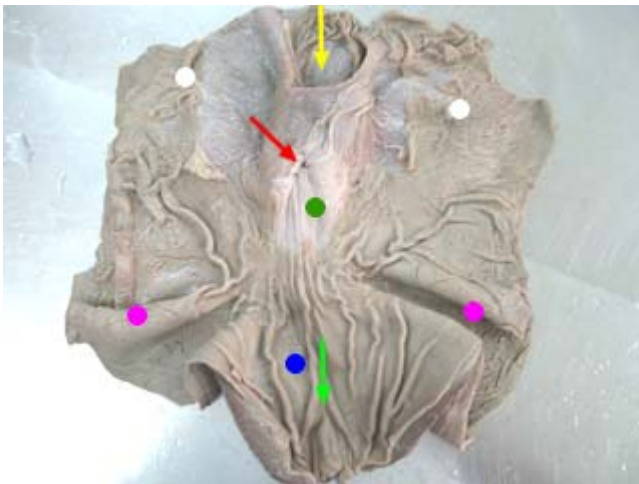


Só eqüino

- - margem pregueada

Suíno

O estômago é grande.



Suíno

- - óstio cárdia
- - região aglandular
- - região glandular cárdica
- - região glandular fúndica
- - região glandular pilórica

Só Suíno

- - divertículo gástrico

Suíno e Ruminante

- - torus pilórico

- Complexo (região pilórica)
- Projeção divertículo gástrico

A abertura para o divertículo está situada acima e um pouco para a esquerda do óstio cárdico
Divertículo – entra e sai o alimento pelo mesmo lugar, caso caia alimento ali.

- Óstio cárdico

O óstio cárdico é como uma fenda e está limitado dorsalmente para a esquerda por uma prega que contém um engrossamento da camada oblíqua interna da túnica muscular.

- Região glandular cárdica

A volta do esfíncter cárdia. Região aglandular.

A região glandular cardíaca é fina e estende-se até o centro do estômago.

- Região glandular fundo

A região glandular fúndica é prontamente distinguida por sua espessura e por sua cor parda e salpicada.

- Região glandular pilórica

Não precisa de área grande de armazenamento.

Aumento do tecido muscular no esfíncter.

A região pilórica é mais fina do que a anterior e apresenta algumas pregas irregulares. Uma notável proeminência (torus pyloricus) projeta-se da parede da curvatura menor e diminui consideravelmente o tamanho do orifício.

É ricamente glandular, com lóbulos de glândulas mucosas tubulares em sua lâmina própria.

- Óstio pilórico
- Torus pilórico

O toro pilórico exerce um papel tanto ativo como passivo no fechamento completo do óstio pilórico; o toro encaixa-se entre as extremidades livres do músculo semilunar do esfíncter do piloro, agindo como uma tampa.

Suíno e bovino

Aumento da musculatura que vai controlar a passagem (torus pilórico)

Poligástrico

São animais que possuem um estômago com mais de uma cavidade. Os ruminantes são poligástricos e apresentam quatro cavidades no estômago, sendo as três primeiras cavidades não glandulares denominadas de pré-estômago e uma última glandular denominada de estômago glandular ou químico.

Tem mais de um compartimento (cavidade) ou seja, 1 estomago e 4 cavidades.

Bovino fluxo alimentar contínuo.

Estomago complexo

O estômago dos ruminantes ocupa quase três quartos da cavidade abdominal. Ele preenche a metade esquerda da cavidade, excetuando-se pequeno espaço ocupado pelo baço e parte do intestino delgado, e estende-se para dentro da metade direita. Ele consiste de quatro compartimentos: o rúmen, o retículo, o omaso e o abomaso. As primeiras três partes compreendem o pré-estômago ou pró-ventrículo, e possuem uma mucosa não glandular, enquanto o abomaso possui uma mucosa glandular. O esôfago abre-se dentro de uma cavidade rasa entre o rúmen e o retículo, o átrio do estômago e o abomaso são contínuos com o intestino delgado.

Aglandular

Pré-estomago ou proventrículo

- Rúmen
- Reticulo
- Omaso

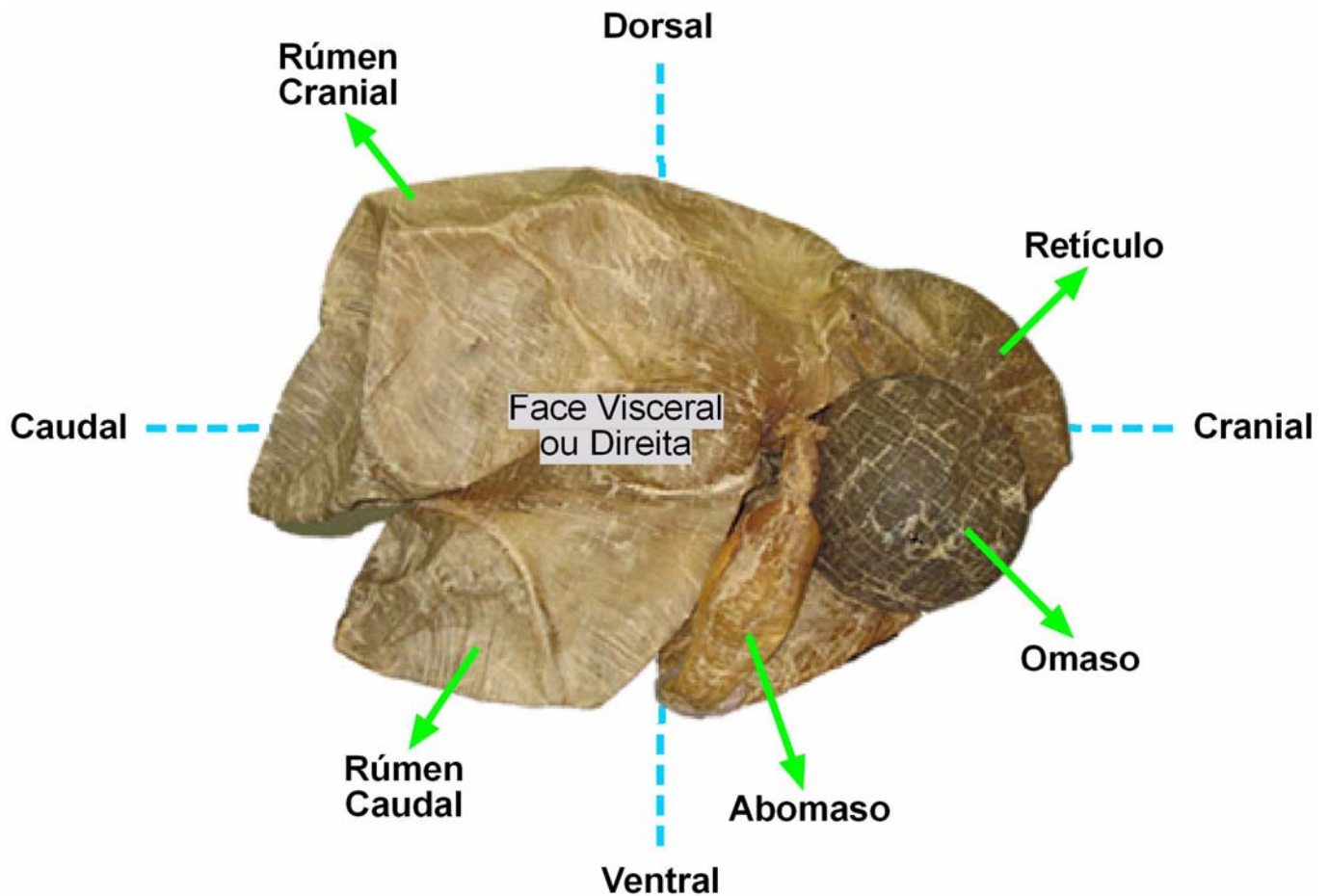
Glandular

- Abomaso (parte química)

O bovino retira proteínas do DNA das bactérias que morrem em seu estomago.

Divisão do estômago:

- Rúmen, pré-estômago mecânico
- Retículo pré-estômago mecânico
- Omaso pré-estômago mecânico
- Abomaso estômago químico, glandular ou coagulador



Compartimento

- | | | |
|--|---|-----------------------|
| <ul style="list-style-type: none"> ▪ Rúmen ▪ Retículo ▪ Omaso | } | Mecânico - Aglandular |
| <ul style="list-style-type: none"> ▪ Abomaso | | Químico - Glandular |

Rúmen

É formado por dois sacos um dorsal e um ventral.

O esôfago no rúmen fica a direita cranial.

Átrio do rúmen, região do esôfago.

O rúmen ocupa todo o lado esquerdo da cavidade abdominal, mas estende-se também para o lado direito.

O rúmen ocupa a maior parte da metade esquerda da cavidade abdominal e estende-se para a direita do plano medial.

Seu pH é próximo ao neutro.

Tem papilas ruminais

O rúmen e o retículo formam juntos um vestíbulo de formato de domo (átrio do estômago) no qual o esôfago termina.

Apresenta para descrição:

Duas Faces

- Parietal **ou esquerda**

É convexa e é relacionada ao diafragma, à parede esquerda do abdome e ao baço.

- Visceral **ou direita**

É um tanto irregular e se relaciona principalmente ao omaso e ao abomaso, intestino, fígado, pâncreas, rim esquerdo, glândula supra-renal esquerda, aorta e veia cava caudal.

Duas Curvaturas

As faces são marcadas pelos sulcos longitudinais direito e esquerdo

- Dorsal

Formada pelo pilar do diafragma e os músculos sublombares

- Ventral

Situa-se no assoalho do abdome, a parede superficial da bolsa omental intervindo.

Duas Extremidades

- Cranial

A extremidade cranial é dividida por um sulco cranial transverso.

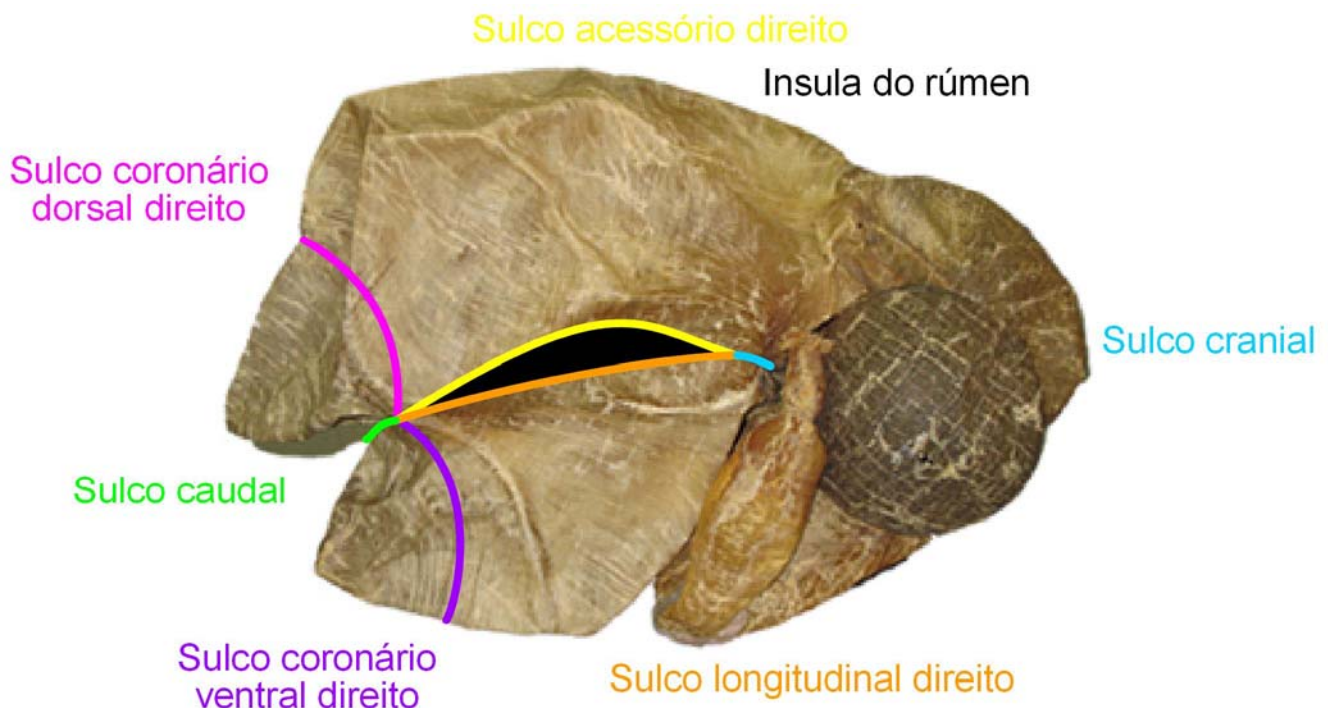
- Caudal

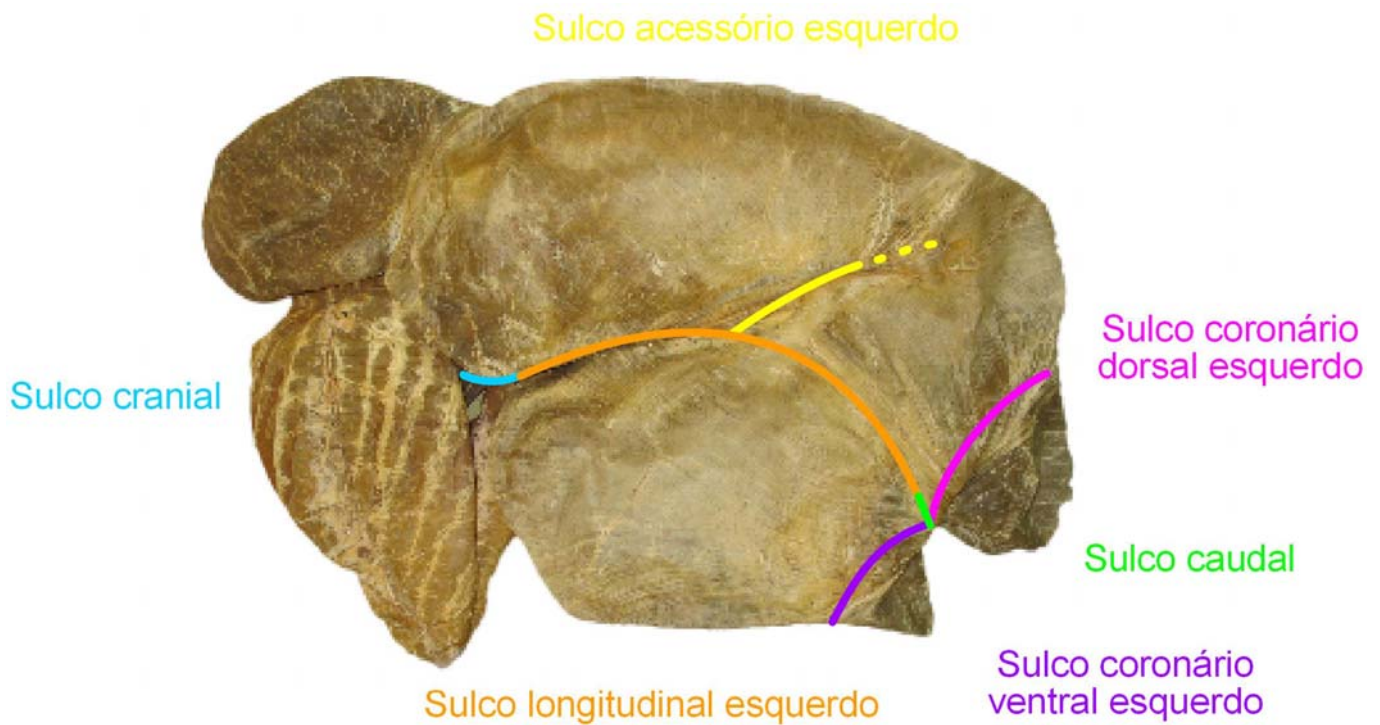
A extremidade caudal estende-se quase até o púbis e é relacionada ao intestino e bexiga.

Sacos

- Saco dorsal do rúmen
- Saco ventral do rúmen
- 2 sacos cegos caudais

Os sacos cegos são separados do restante do rúmen pelos sulcos coronários dorsal e ventral





O rúmen é formado por dois sacos, um dorsal e um ventral, demarcados externamente por sulcos, e internamente por pilares que recebem o mesmo nome dos sulcos, a saber:

- Sulco cranial
- Sulco caudal
- Sulco longitudinal direito
- Sulco longitudinal esquerdo
- Sulco coronário ventral e dorsal, direito e esquerdo

Caudal ao fundo de saco cego, 2 sulcos para cada lado, formando uma coroa.

- Sulco coronário ventral direito
- Sulco coronário ventral esquerdo
- Sulco coronário dorsal direito
- Sulco coronário dorsal esquerdo

- Sulco acessório direito
- Sulco acessório esquerdo

Não une nada. Segue dorsalmente ate desaparecer

- Insula do rúmen

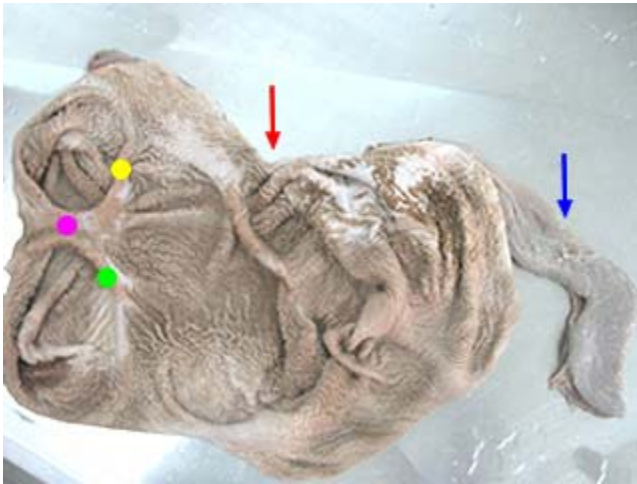
O sulco acessório direito une-se ao sulco longitudinal direito em ambas as extremidades, circundando uma área elíptica, a ínsula do rúmen.

Só existe no lado direito.

Formado pelos sulcos: sulco longitudinal direito e Sulco acessório direito

Unem as extremidades cranial e caudal do saco cego.

Internamente



Só ruminantes

- - pilar coronário dorsal esquerdo
- - pilar cranial
- - pilar coronário ventral esquerdo
- - rúmen
- - retículo

Temos os pilares.

Pilar – fibras musculares em um mesmo sentido.

Todos os sulcos tem pilares internamente, com o mesmo nome.

- Pilar cranial
- Pilar caudal
- Pilar longitudinal direito
- Pilar longitudinal esquerdo
- Pilar coronário ventral direito
- Pilar coronário ventral esquerdo
- Pilar coronário dorsal direito
- Pilar coronário dorsal esquerdo
- Pilar acessório direito
- Pilar acessório esquerdo
- Papilas ruminais

No interior do rúmen papilas ruminais.



Só ruminantes

- - papilas ruminais

Retículo

Menor das câmaras do estômago apresenta-se craniodorsal ao rúmen, caudal ao diafragma e a esquerda do plano mediano.

O menor dos quatro compartimentos.

Situa-se à esquerda do plano mediano. Ele é piriforme.

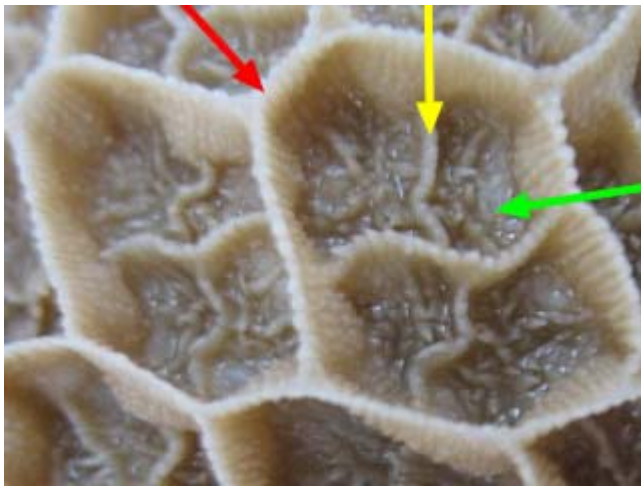
- Óstio rúmen reticular

Fica no lado esquerdo

Cranialmente ao saco dorsal, no encontro do rúmen.

Internamente

- Laminas reticulares
- Cristas reticulares
- Papilas reticulares



Só ruminantes


● - cristas reticulares

● - papila reticulares

● - laminas reticulares

Omaso

Apresenta-se craniolateral direito ao rúmen e a direita do plano mediano. Possui internamente lâminas sobrepostas em formato de folha que proporcionam uma área maior de atrito com os alimentos executando quebra.



Só ruminantes

● - reticulo

● - omaso

● - lamina omasal

Ventral ao esôfago

Vai se colocar em relação ao rúmen: a direita, dorsalmente e cranialmente ou crânio dorsal.

Dorsal ao abomaso

É de formato elipsóide e um tanto comprimido entre suas faces parietal e visceral

Ele é claramente separado dos demais compartimentos.

Internamente


Aumenta as áreas de contato, absorção termina a maceração dos alimentos.

- Laminas omasais
- Papilas omasais
- Óstio retículo omasal

Do retículo para o omaso

- Óstio omaso abomasal

Liga o omaso ao abomaso



Só ruminantes

● - lamina omasal

○ - papilas omasais

Abomaso

Encontra-se no assoalho da cavidade abdominal na região xifóide, ventral ao omaso e a direita do rúmen e do plano mediano.

É um saco alongado que situa-se principalmente no assoalho abdominal. A extremidade cranial cega, o fundo, está na região xifóide em relação com o retículo, ao qual está em parte ligado, com o átrio do rúmen e com o saco ventral do rúmen.

Estômago químico

Cranial e a direita do rúmen

Ventro lateral direita do retículo

Ventral ao omaso

O pH é mais ácido

Mata as bactérias que vem do rúmen e é onde há a absorção de proteínas.

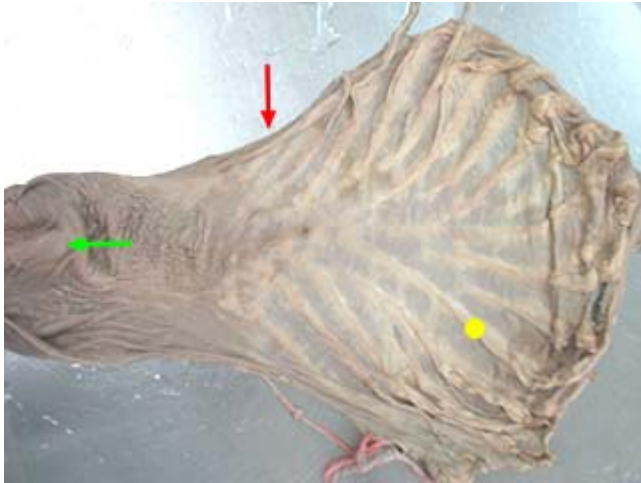
Bola escura no estômago seco

Pregas – para aumentar a quantidade de suco gástrico e superfície de contato.

Goteira esofágica – entre o rúmen e o omaso

Quando o animal é colocado de costas para tratamento ou autópsia, o abomaso, sustentado para cima pelo gás contido, normalmente retorna para uma posição ventral símile a de um bezerro.

O corpo do abomaso estende-se caudalmente entre o saco ventral do rúmen e o omaso, situando-se mais à esquerda do que à direita do plano mediano



- - pregas abomasais
- - abomaso
- - torus pilórico



- - pregas abomasais

Sulco reticular

O sulco reticular, a primeira parte do sulco gástrico, tem início no óstio cárdico e passa ventralmente na parede direita do átrio do estômago e retículo para terminar no óstio retículo-omásico.

Óstios de Comunicação

- Óstio Cárdia
- Óstio Ruminoreticular
- Óstio Retículo-omásico
- Óstio Omaso-abomásico
- Óstio Pilórico (tórus pilórico)

Obs.:

Sulco reticular tem início no óstio cárdia e passa ventralmente na parede direita do átrio esofágico e retículo para terminar no óstio retículo-omásico, formado pelos lábios direito e esquerdo.

Na extremidade cranial da cavidade do rúmen há o óstio ruminoreticular, limitado pela prega ruminoreticular, que corresponde ao sulco ruminoreticular no lado de fora.

Irrigação

Tronco celíaco

- Artéria esplênica (baço)
- Artéria hepática comum (fígado e outras regiões)
- Artéria gástrica esquerda (estômago)

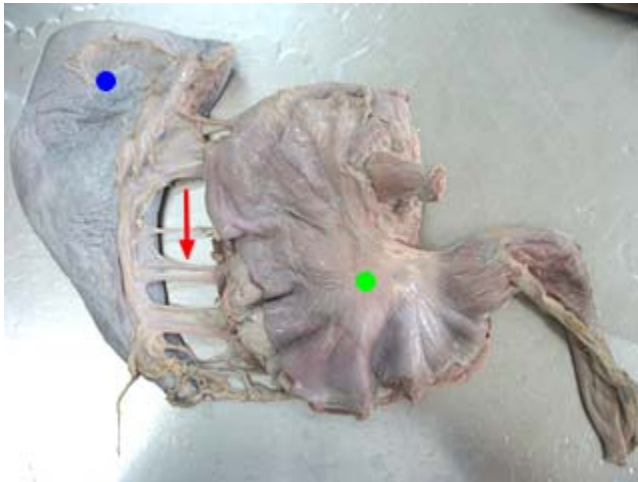
Artéria esplênica

2 ramos pancreáticos. São 2 ramos para irrigar.

Em sua trajetória ela toca no pâncreas, no lado esquerdo.

- Ramos pancreáticos
- Ramos esplênicos
- Artéria Gástricas curtas

Região do hilo (baço). Na curvatura maior do estômago. Artérias e veias satélites



Todas espécies

● - baço

● - estômago

● - ligamento gastro-esplênico + artérias gástricas curtas

- Artéria gástrico epiplóica esquerda

Lado esquerdo em relação ao estômago curvatura maior e epiplo (omento maior na literatura antiga).

Artéria Gástrica esquerda

- Ramo esofágico

Curvatura menor, porção esofágica.

Artéria Hepática comum

- Artérias hepáticas próprias (2)

São 2 vasos que vão para o fígado

- Artéria gastro duodenal

Após a liberação dos ramos hepáticos, correlação estômago duodeno

Artéria Gastro duodenal

- Artéria gástrica direita

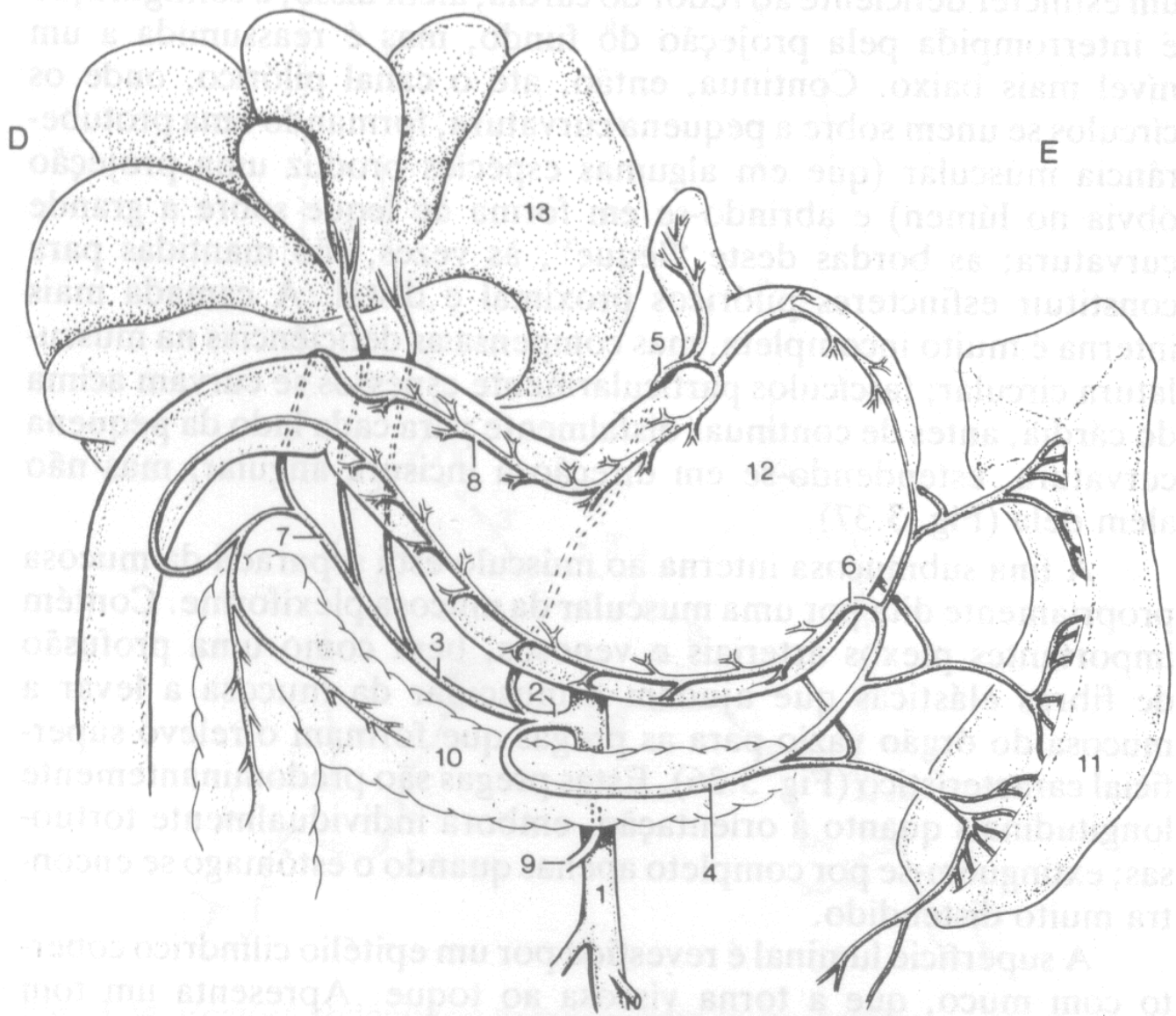
Surgem da curvatura menor, próximo ao pâncreas, extremidade direita.

- Artéria Gastro epiplóica direita

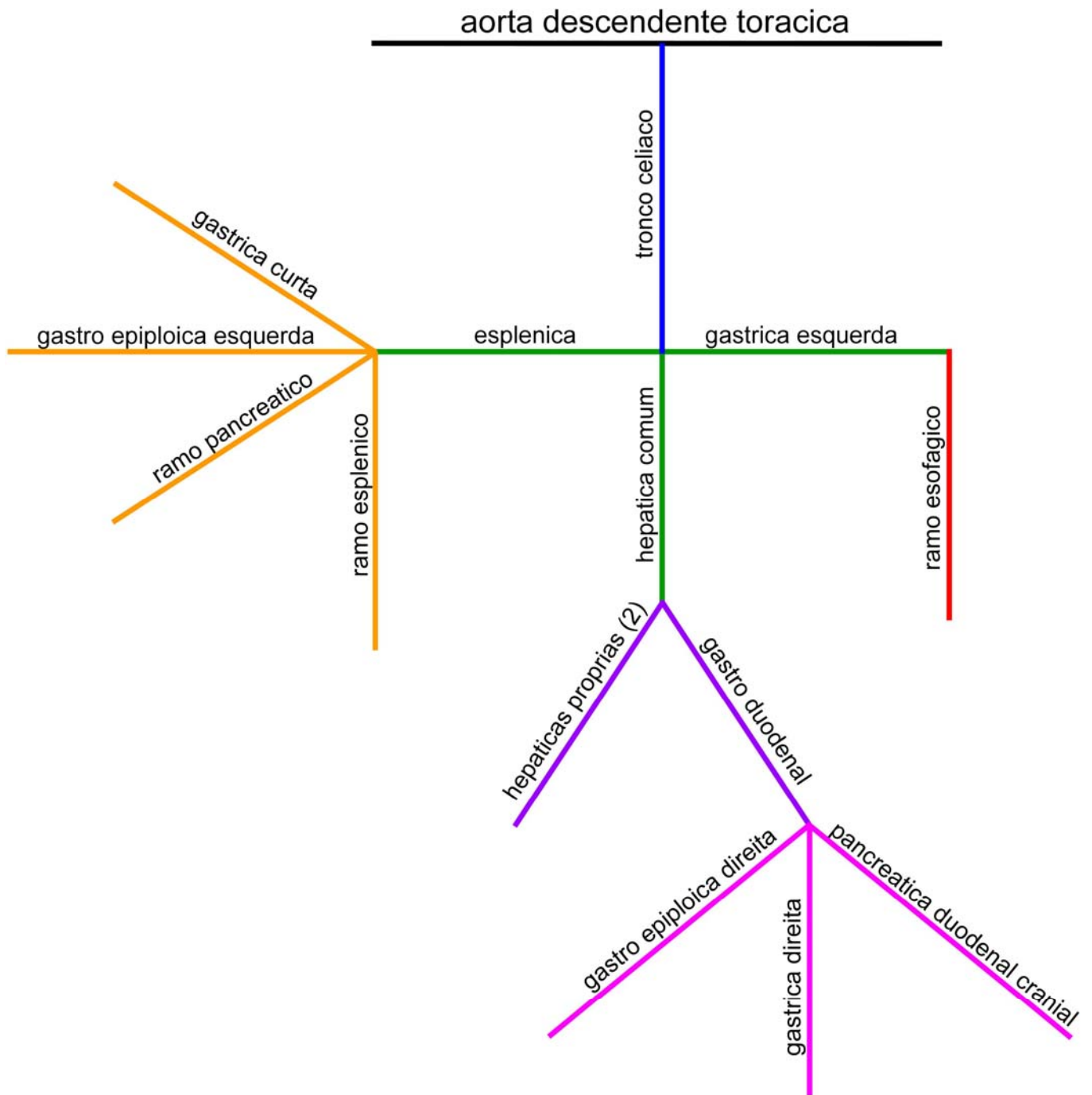
Vai para a curvatura maior.

- Artéria pancreática duodenal cranial

Vai irrigar duodeno e pâncreas



- 1 – aorta
- 2 – artérias celíacas
- 3 – artéria hepática
- 4 – artéria esplênica
- 5 – artéria gástrica esquerda
- 6 – artéria gastro epiplóica esquerda
- 7 – artéria gastroduodenal
- 8 – artéria gástrica direita
- 9 – artéria Mesentérica cranial
- 10 – pâncreas
- 11 – baço
- 12 – estomago
- 13 – fígado



Intestinos Delgado e Grosso

Intestino Delgado

Eqüino – é a parte do tubo alimentar que liga o estômago ao intestino grosso, tendo início no estio pilórico e término no ceco.

- Eqüino cerca de 22m de comprimento
- Bovino cerca de 40 m de comprimento e 25 metros em pequeno ruminante
- Cão cerca de 4 metros de comprimento
- Suíno cerca de 15 a 20 metros de comprimento.

Apresenta duas partes distintas: uma fixa (duodeno) e uma mesentérica (jejuno e íleo).

Função

Digestão química.

Papila duodenal maior

Papila duodenal menor

Ampola hepatogástrica

Na porção final do íleo para o intestino grosso (luz) papila ileal, Esfíncter - músculo liso circular para promover dilatação ou constrição.

Abertura ducto hepático comum e ducto colero

Ducto pancreático (papila menor)

Tamponamento – na estrutura acida joga-se uma base para poder equilibrar o pH.

Divisão

Estrutura

Duodeno

Eqüino – é a primeira porção do intestino delgado, sendo esta a parte fixa.

Tem início no óstio pilórico e termina na flexor duodeno jejunal, medindo aproximadamente 1 metro.

Função

Digestão e um pouco de absorção

Estrutura

Dividido em porção cranial, descendente e ascendente

Ligamentos



Só eqüino

○ - papila maior

○ - papila menor

Externamente peritônio

Víscera oco

Ducto pancreático acessório

Ducto pancreático e o ducto do fígado

Ligamento mesoduodenal

Prega pancreática duodenal

Estas papilas em todas as espécies, exceto no eqüino, são cranial e caudal. Já no eqüino são paralelas (direita e esquerda)

Jejuno e Íleo

Sem ponto evidente de demarcação entre os dois segmentos, exceto na origem e no último metro.

Apresenta ampla variação de posição.

Área de absorção

Divisão: duodeno jejuno e íleo

Flexura duodeno jejunal

Quando ocorre um corte histológico ou ao toque

Quando o jejuno fica mais espesso próximo ao ceco

Função

Absorção

Estrutura (papila ileal, valva ileocecal)

Ligamentos

É a parte móvel do intestino delgado

Íleo

Demarcação – espessura da parede e proximidade com o ceco.

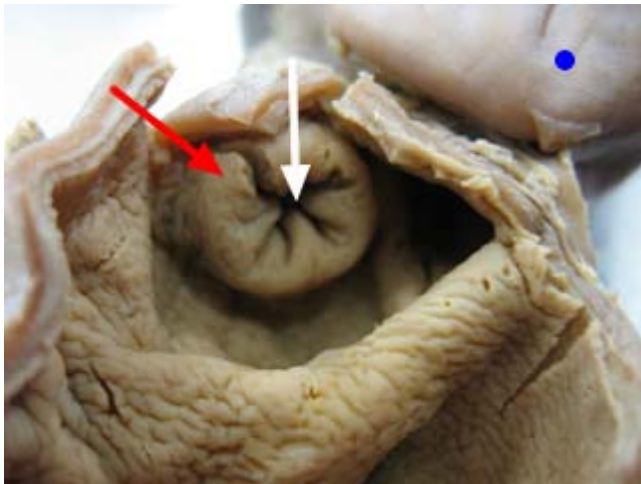
Intestino Grosso

Estende-se da terminação do íleo até o ânus, apresenta como divisão anatômica ceco, cólon e reto.


Apresenta saculações denominadas de haustrós, e faixas longitudinais chamadas de tênias.


Cão

Óstio ileocólico



Todas espécies

 - ceco

 - papila íleal

Só carnívoros

 - óstio ileocólico

Eqüino

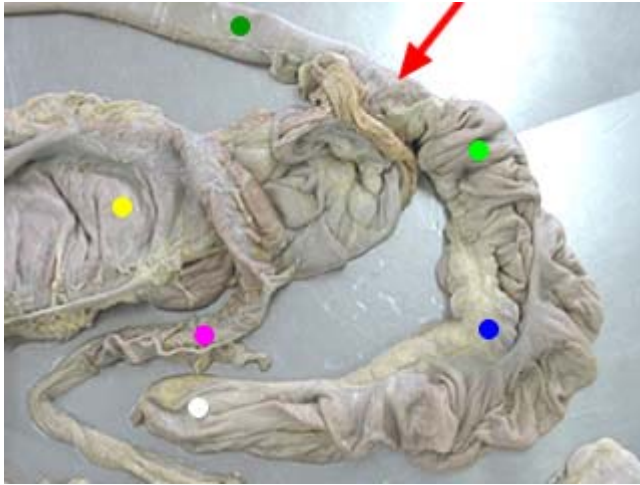
Óstio ileocecal

Bovino e suíno

Óstio iliocecocólico

Ceco

Estrutura em fundo de saco cego, tem o formato de uma vírgula, localiza-se obliquamente à direita do plano mediano.



- - íleo
- - óstio ileocecal
- - ceco (base)
- - ceco (corpo)
- - ceco (ápice)
- - cólon ascendente ou maior
- - cólon transverso

Apresenta para descrição: base, corpo e ápice.

4 tênias: direita, esquerda, ventral e dorsal

Óstios

Ligamentos

Dorsal > ventral

Caudal > cranial

Tem formato de “,” (vírgula).

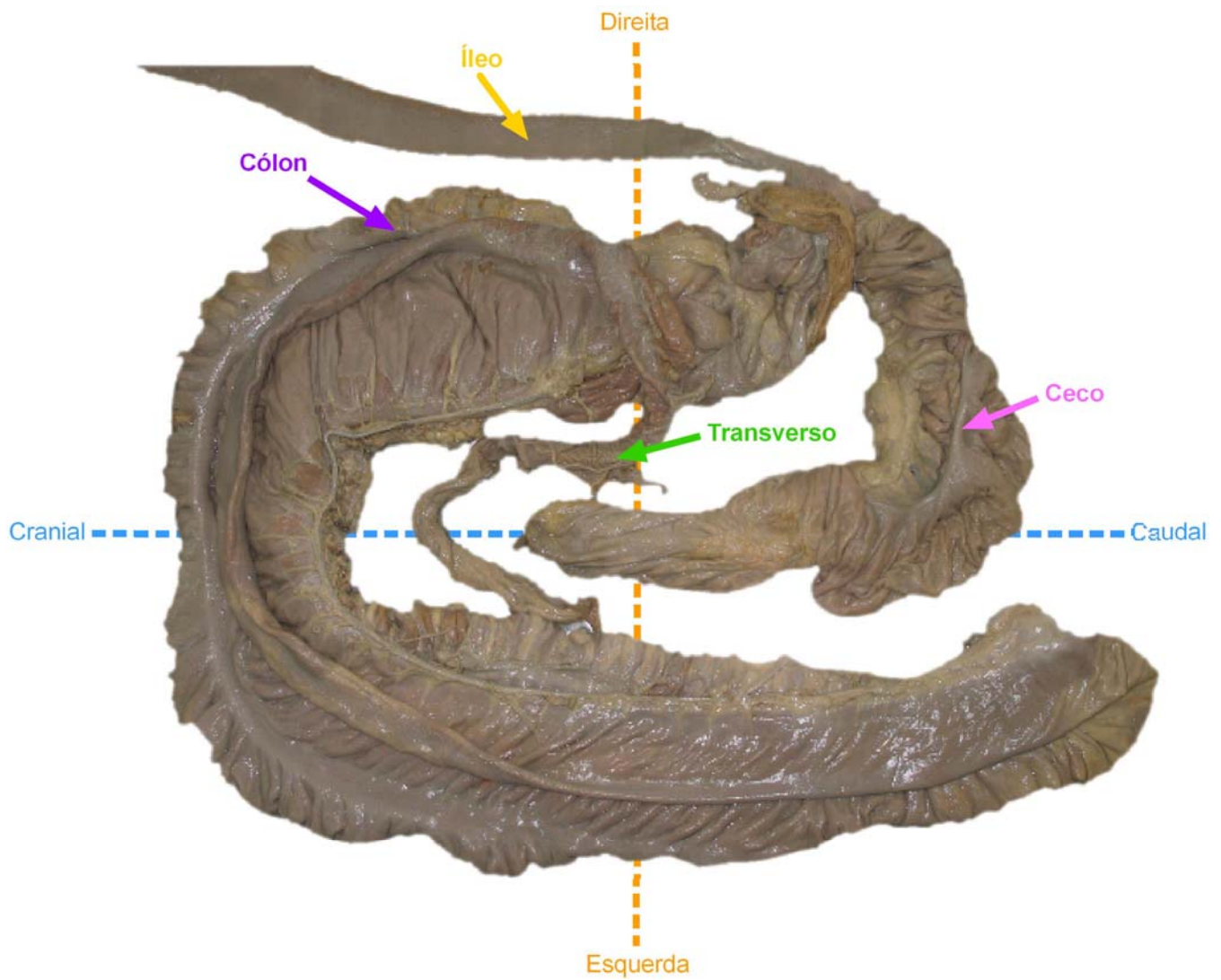
Estrutura em fundo de saco cego.

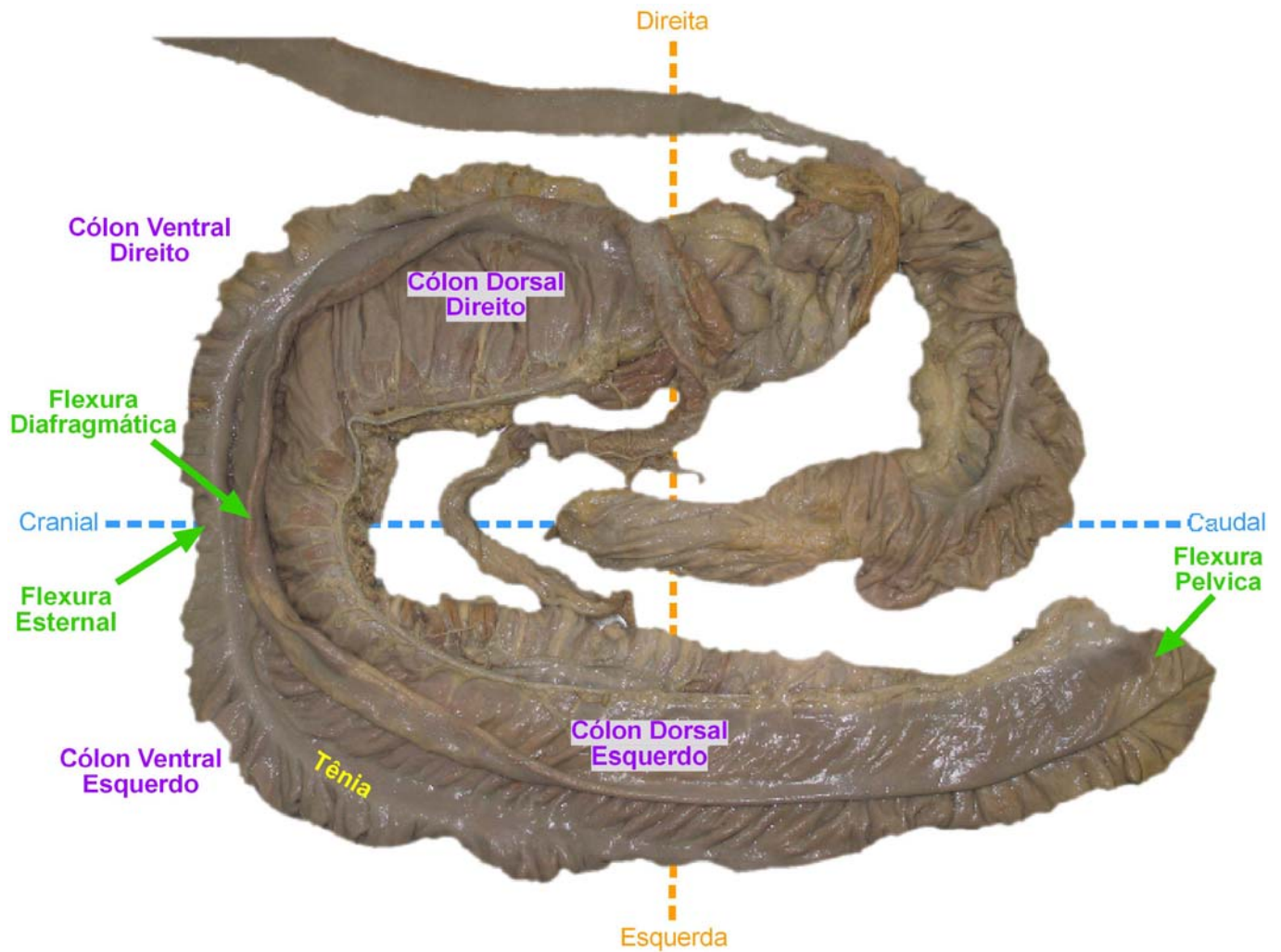
Saculações haustrus

Tênias

Cólon

- C. Maior ou Ascendente,
 - cvd e cve (4 tênias), entre f. esternal
 - cde (1 a 3 tênias) e cdd (3 tênias) entre f. diafragmática
 - entre cv e cd f.pélvica.
 - C. transverso (1 tênia).
 - C. menor ou descendente (2 tênias)
- Ligamento mesocólon (441-3312).





Começa ventralmente cólon ventral direito > flexura esternal (em contato com o esterno) > cólon ventral esquerdo.

Flexura diafragmática

Em contato com o diafragma.

Flexura pélvica

Entre o dorsal e o ventral, lado esquerdo.

Luz menor (dorsal esquerdo)

Reto

- Parte peritoneal
- parte retroperitoneal (ampola retal)
- mesorreto

Anus

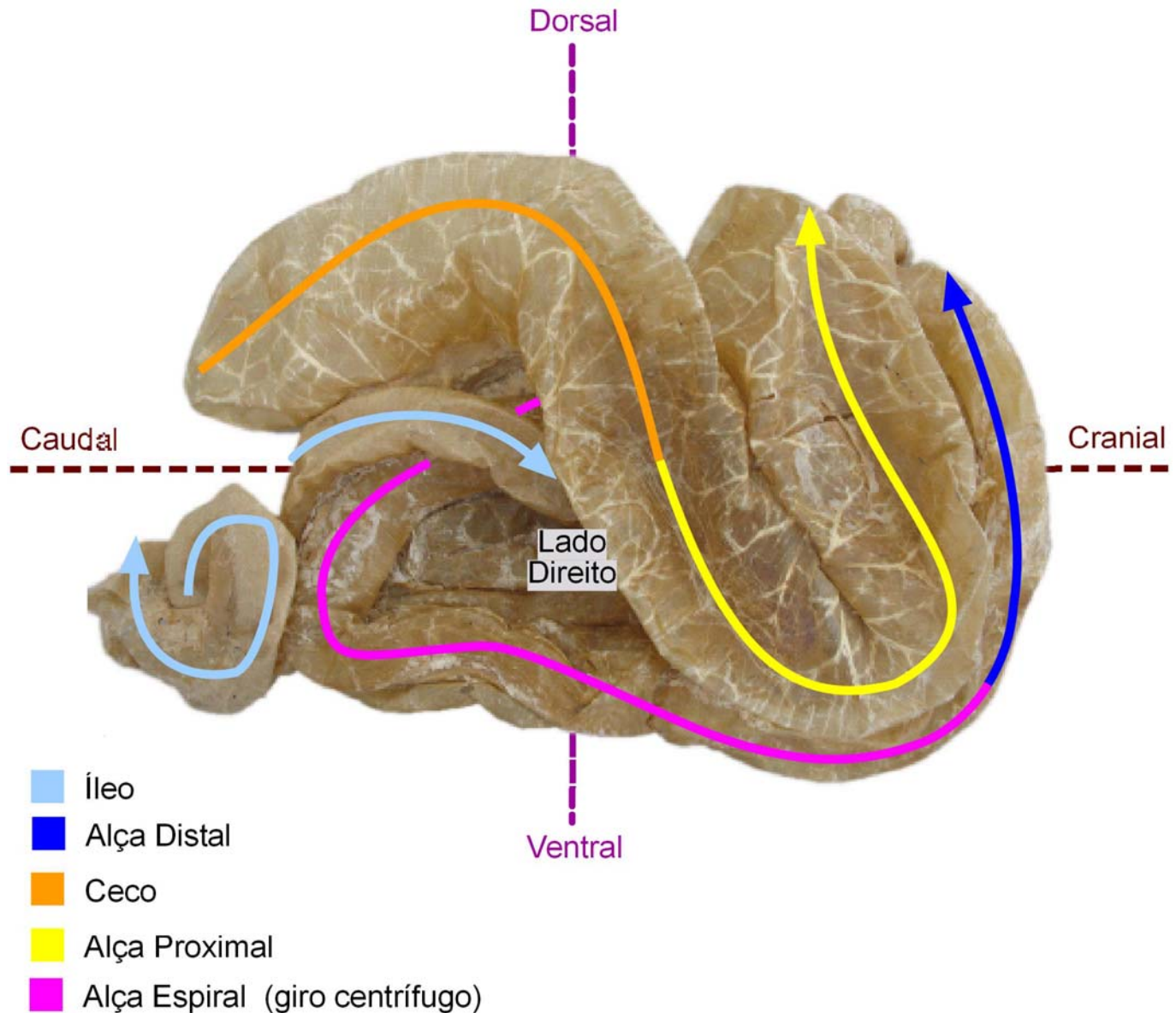
- Porção terminal do canal alimentar
- Ventral à raiz da cauda
- Canal anal
- Esfíncter interno e externo
- Músculo levantador ou retrator do ânus (reduz prolapso)

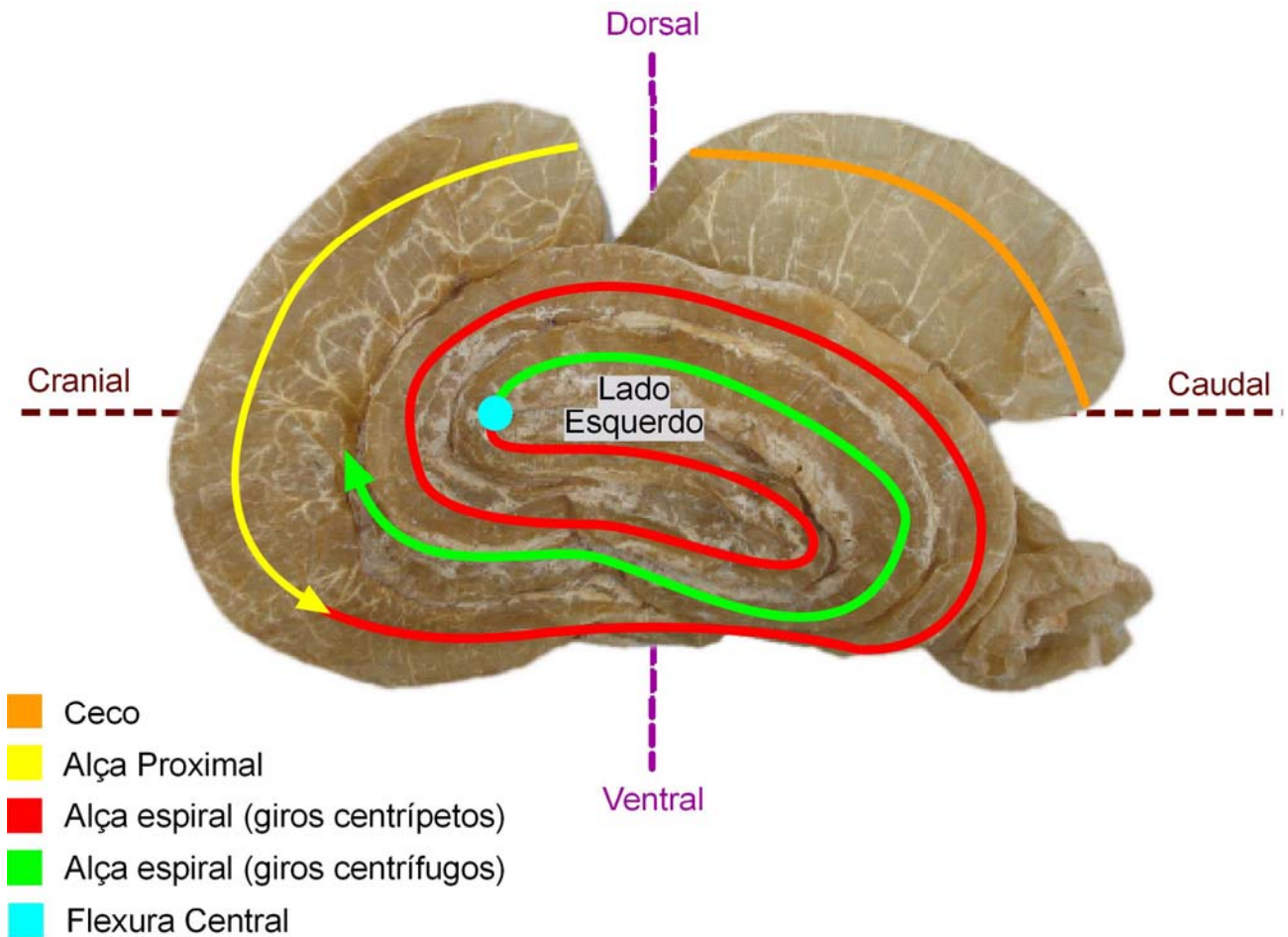
Bovino**Colón**

Não apresenta saculações e tênias

Cólon maior ou ascendente Apresenta-se em espiral cônica e divide-se em:

- Alça proximal
- Alça espiral (giros centrípetos, flexura central e giros centrífugos).
- Alça distal
- Cólon transverso
- Cólon descendente



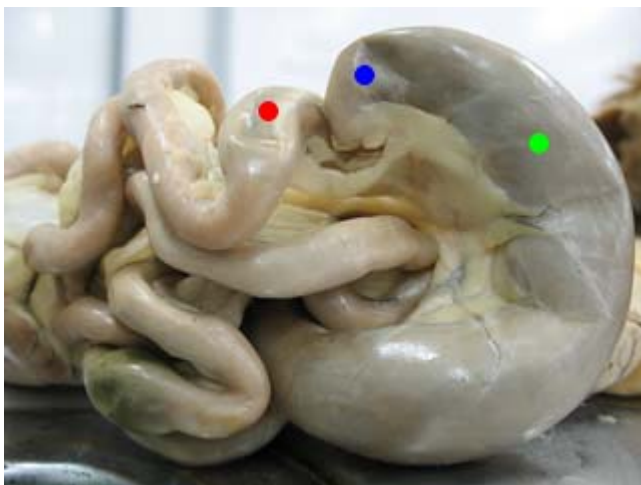


Suíno

Apresenta ceco cilíndrico contínuo com o cólon
 Cólon semelhante ao bovino

Cão

- Junção ileocecólica



Só carnívoros (junção ileocecólica)

- - ceco
- - íleo
- - cólon

- Óstio ileocólico

Óstio ceco cólico Intestino grande pequeno Glândula anais ou perianais

Fixa o duodeno – ligamento unindo a parede bem próximo

Mesoduodeno

Porção descendente pancreático aderido

Pequena porção cranial => Flexura cranial => Alça descendente => flexura caudal => alça ascendente

=> flexura duodeno jejunal

Com exceção do ruminante. Como ele é fixo é fácil identificar em grande parte o lado direito, segundo a parede caudal a raiz do mesentério.

Irrigação

Artéria Mesentérica cranial

- Artéria pancreática duodenal caudal
- Artéria íleo cólica
- Artérias jejunais (jejuno)
- Artérias ileais (íleo)

Artéria íleo cólica

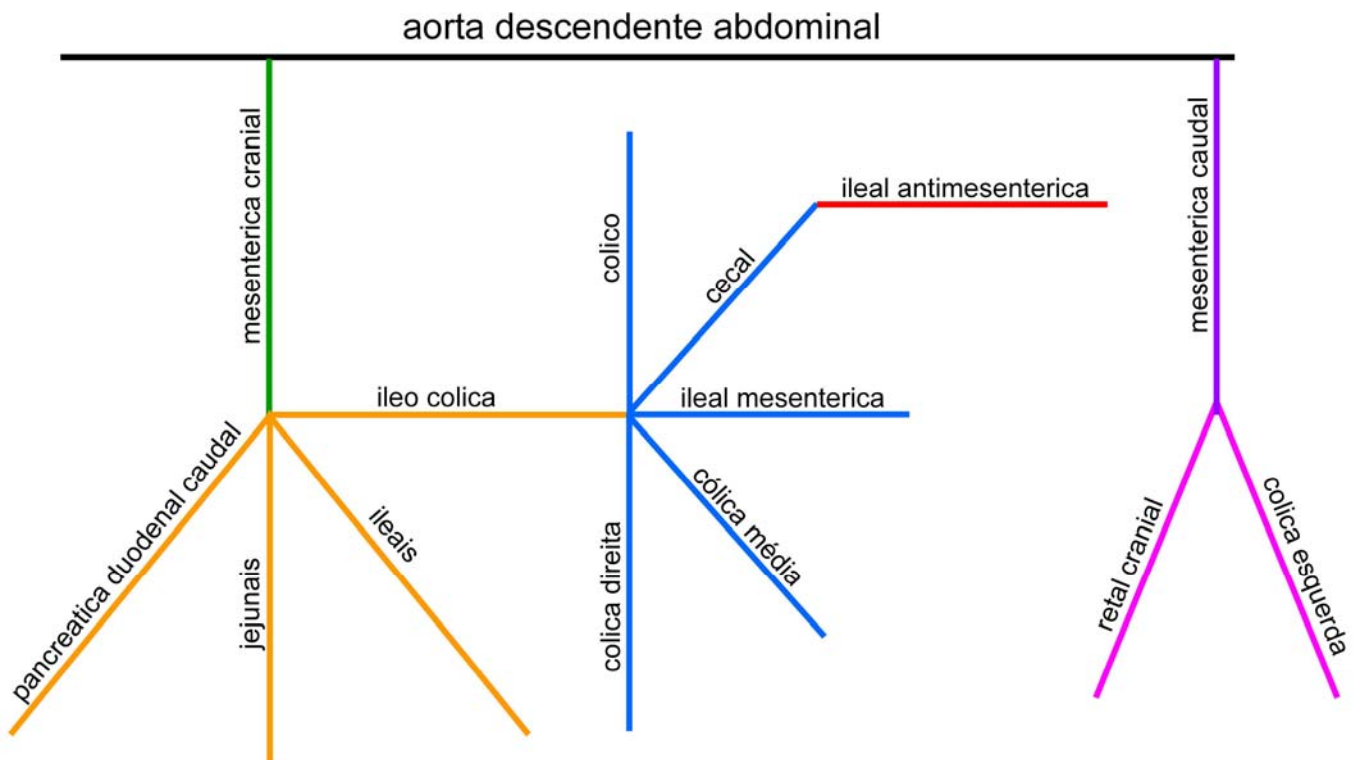
- Artéria cólica media (cólon transversal)
- Artéria cólica direita (cólon ascendente)
- Ramo cólico (porção inicial do cólon ascendente)
- Artéria cecal (ceco)
- Artéria ileal Mesentérica (íleo, borda Mesentérica).

Artéria cecal

- Artéria ileal antimesentérica (borda antimesentérica)

Artéria Mesentérica caudal

- Artéria cólica esquerda (cólon descendente)
- Artéria retal cranial (reto)



Borda Mesentérica vai se anastomose.

O jejuno e o íleo têm mesentério.

Estômago – cavidade abdominal, lado esquerdo, região epigástrica.

Porção inicial do duodeno

2 papilas

Papila duodenal maior

Papila duodenal maior

Dilatação e aumento da projeção da mucosa, ampola hepatopancreática vão chegar a 2 ductos.

Vesícula biliar (todas espécies, exceto eqüino)

Ducto codedoco

Eqüino

Ducto hepático comum

Ducto pancreático

Vem do pâncreas para a luz do duodeno

Papila menor

Ducto pancreático acessório

Assim que encontrarmos o mesentério é o jejuno.

Mesentério – é o ligamento de duplo folheto, onde passam os vasos (veias, artérias, linfáticos) e nervos.

Duplo folheto de peritônio.

Peritônio de ligamento “meso” – liga a parede a uma víscera.

Do jejuno e íleo ao teto da cavidade.

Óstio íleo cecal

A mucosa projeta-se para dentro da luz do intestino grosso.

Papila ileal (só a mucosa, pois todos os óstios tem músculo).

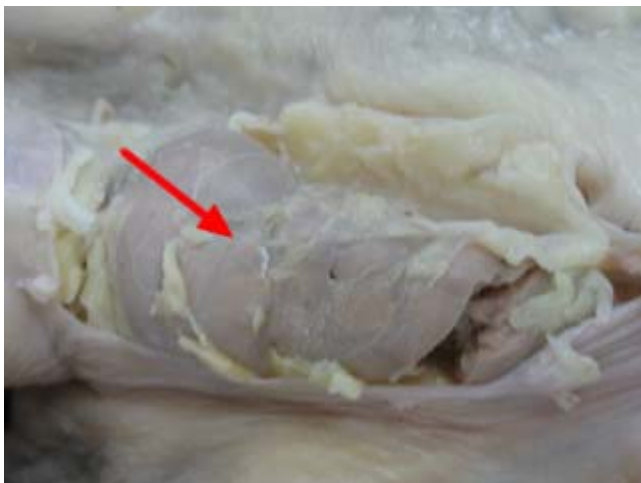Em volta do óstio tem um esfíncter, valva ileocecal.

Ceco
Dorsal > ventral
Caudal > cranial
Dividido em: base
Corpo
Âpice
Lado direito
Cavidade abdominal
Plano mediano
Cartilagem xifóide
Óstio íleo cecal
Óstio ceco cólico

Cólon
O íleo chega no cólon, junto ao ceco.
O ceco fica colado com o duodeno na porção descendente.
Cólon ascendente
Cólon transverso
Junto ao estomago
Cólon descendente
Passou da pelve é o anus.

Papila ileal (todas as espécies)
Junção íleo ceco cólica (só carnívoro)

Suíno e bovino
Delimitação entre ceco cólon.
Cólon ascendente
Porção proximal
Porção espiral
Giros centrípetos
Giros centrífugos
Porção distal
Flexura central



Todas espécies

● - linfonodo mesentérico

Glândulas anexas ao tubo digestório

Glândulas salivares

- Maiores e menores

Secretam a mesma quantidade.

As maiores mais afastadas e as menores abaixo da mucosa.

Glândulas salivares maiores e menores.

As maiores e as menores secretam a mesma quantidade, a diferença é a posição. As maiores secretam uma saliva mais aquosa e mais fluida e as menores secretam uma saliva com mais muco, mais espessa.

Elas produzem saliva o dia inteiro, se encontra na cavidade oral.

As maiores (>) estão afastadas e as menores (<) estão abaixo da mucosa.

Maiores são:

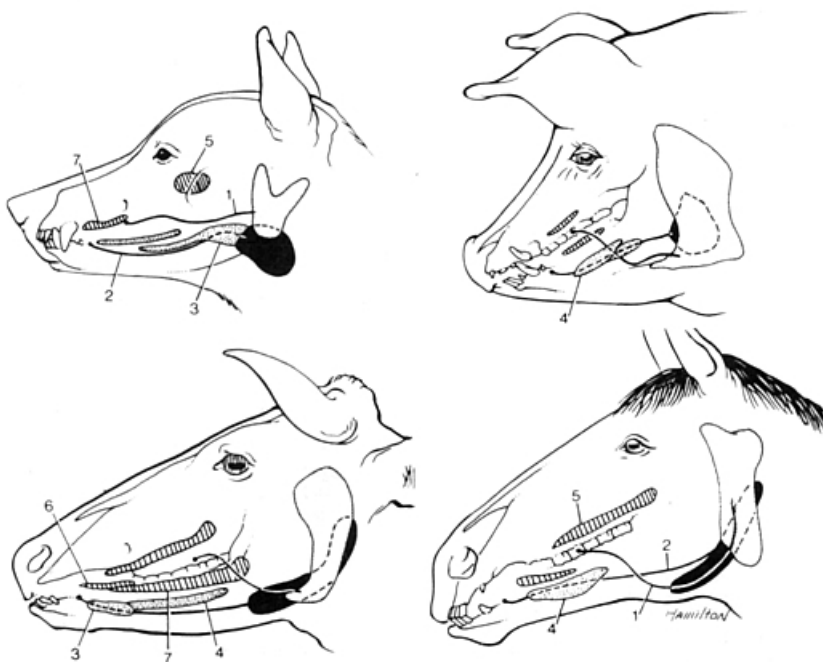
As maiores secreção mais aquosa (serosa).

Tecido glandular se aglomera e forma uma estrutura maior.

Afastada da cavidade oral e é através de ductos. Secreção aquosa, mastigação.

As maiores são onde o tecido glandular se aglomera (estrutura agrupada, estrutura única maior) elas se colocam afastadas da cavidade oral, se ligam à cavidade através de ductos e são glândulas sublingual (mono e polistomática), glândula mandibular, zigomática (só carnívoros) e parotídea.

A secreção das glândulas maiores é mais utilizada na mastigação.



As principais glândulas salivares de cão, do porco, do boi e do cavalo. Em cinza: glândula parótida. Em preto: glândula mandibular. Pontilhadas: glândulas sublinguais. Traços paralelos: glândulas bucais.

- 1 - Ducto da parótida
- 2 - ducto mandibular
- 3 - parte compacta da glândula sublingual (monostomática)
- 4 - parte difusa de glândula sublingual (polistomática)
- 5 - glândula zigomática (cão)
- glândulas bucais dorsais
- 6 - glândulas bucais médias
- 7 - glândulas bucais ventrais.

- Sublingual

Dividida em monostomática e polistomática

Na cavidade oral propriamente dita tem carúncula sublingual, onde vão abrir ductos das glândulas mandibulares e das glândulas sublinguais monostomática.

- Monostomática

Produz a saliva na glândula e sua saída é realizada por um único ducto.

Quando a saliva sai por um único ducto, chama-se monostomática.

- Polistomática

Vários canalículos que vão se abrir na cavidade oral.

Quando sai por alguns ductos, chama-se polistomática.

- Mandibular
- Zigomática (somente carnívoro)
- Parótida ou parotídea

Menores são:

Todo tecido glandular que se encontra logo abaixo da mucosa de uma forma difusa (espalhada)

As menores secreção mais escura, mais muco.

As menores é todo o tecido glandular que se encontra logo abaixo da mucosa, que se coloca de uma forma difusa (espalhada) ele não fica compacto esta disperso, não formando uma estrutura única.

Função

Produzir saliva

Função das glândulas salivares – produzir saliva.

Função da saliva

Umidificar o alimento. Ajudar na digestão (quebrar carboidratos de cadeia curta).

Função da saliva – ajudar na digestão, umidificar.

Fígado

É todo lobado, e tem diferença entre as espécies.

Localização

Tem diferença entre as espécies.

Localização do fígado tem diferença entre as espécies.

Cão – cavidade abdominal, na região epigástrica, pequena parte na direita.

Suíno – tem uma maior (>) parte na região epigástrica direita.

Eqüino – tem sua maior parte na região epigástrica direita.

Bovino – tem praticamente todo na região epigástrica direita.

Função

O fígado para o sistema digestório produz bile.

Função da bile – quebrar gordura.

Lobação

- Lateral esquerdo
- Medial esquerdo
- Quadrado
- Medial direito
- Lateral direito
- Caudado
 - Processo papilar
 - Processo caudado

Lobos	Esquerdo		Quadrado	Direito		Caudado	
	Lateral esquerdo	Medial esquerdo		Medial direito	Lateral direito	Processo papilar	Processo caudado
Carnívoro	X	X	X	X	X	X	X
Suíno	X	X	X	X	X		X
Eqüino	X	X	X		X		X
Ruminante		X	X		X	X	X

Vesícula biliar

O eqüino na tem.

Ligamentos

- Ligamento triangulares (direito / esquerdo)
- Ligamento coronário
- Ligamento falsiforme
- Ligamento redondo do fígado
- Ligamento hepato renal (exceto suíno)

Ligamento hepato-renal (suíno não tem este ligamento, porque ele não faz contato do rim direito com o fígado).

- Ligamento omento menor

Tanto no fígado como no estômago.

Ligamento omento menor (hepato-gástrico e hepato-duodenal).

Pâncreas

O pâncreas é um órgão retroperitoneal.

Função

Exócrina - produção de sulco pancreático. Secretar sulco pancreático.

Função do suco pancreático – digestão de proteínas, amidos e lipídeos (amilase, protease e lipase); neutralizar o pH (poder tampão).

Endócrina - produz vários hormônios importantes.

Por que o pâncreas não se dissolve com o poder das enzimas?

Porque no fígado elas estão inativas, quando chegam ao tubo digestório existem substâncias específicas que vão ativar essas enzimas.

Quando falta insulina, você não consegue carrear o açúcar para dentro da célula; exaustão do pâncreas.

Função do sulco pancreático

Digestão de proteínas, amido e lipídeos. Neutralizar o pH (poder tampão). As enzimas são produzidas de uma forma inativa.

Localização

Entre o estômago (lado esquerdo) e o duodeno (lado direito).

O lobo direito do pâncreas acompanha o duodeno, o lobo esquerdo acompanha o estômago.

Lobação

Cão - lobo direito, duodeno descendente o esquerdo ao estômago. Eu encontro do pâncreas, na região da curvatura cranial do duodeno.

Bovino e eqüino - os lobos se fecham formando uma estrutura triangular no lado direito.

Na região da curvatura ou flexura cranial encontramos o corpo do pâncreas.

Tanto em bovino quanto em eqüino, esses 2 lobos do pâncreas se fecham mais, não ficam tão alongados e formam uma estrutura triangular. E ficam entre o estomago e o duodeno, mais do lado direito que do esquerdo.

Carnívoros

Glândulas salivares

- Parótida

Pequena e triangular, drenada pelo ducto parotídeo que deságua na carúncula parotídea (3° pré-molar) **abaixo da orelha. Ducto parotídeo.**

Glândulas salivares – glândula parotídea é pequena e triangular, fica logo abaixo da orelha, no pavimento auricular, vai se ligar à cavidade oral através do ducto parotídeo que passa acima do masseter.

- Mandibular

Apresenta-se maior que a parótida, é de contorno arredondado, é envolvida por uma cápsula fibrosa e é drenada pelo ducto mandibular, desaguando na carúncula sublingual. É a maior da glândulas, tecido conjuntivo denso dentro de uma cápsula. Liga-se a cavidade oral pelo ducto mandibular, na carúncula sublingual.

Glândula mandibular – das glândulas salivares maiores, para o cão é a maior. Protegida por uma cápsula de tecido conjuntivo bem densa, é bem redonda. Vai se ligar à cavidade oral através do ducto mandibular, se liga na carúncula sublingual.

- Sublingual

Glândula sublingual – dividida em mono e polistomática.

- Monostomática

Parte caudal monostomática (compacta) drenada pelo ducto sublingual maior e deságua na carúncula sublingual

O ducto sublingual monostomático também chega à carúncula.

A parte caudal é monogástrica e se liga a cavidade oral pelo ducto sublingual. É mais compacta.

- Polistomática

Parte rostral polistomática (difusa) é longa e estreita, entre túnica mucosa da boca e o músculo milo-hióideo. Apresenta os ductos sublinguais menores.

Parte caudal monostomática e a parte rostral é mais difusa.

Ducto sublingual

Carúncula sublingual

À parte mais rostral é polistomática e se encontra logo abaixo da mucosa e se abre por alguns ductos pequenos. É mais difusa.

- Zigomática (somente carnívoro)

Apenas encontrada nos carnívoros, está situada na parte rostral da fossa pterigopalatina. É drenada por 4 a 5 ductos que se abrem próximo ao último dente molar superior. Fossa pterigopalatina

Glândula zigomática (somente carnívoro) – apresenta em torno de 3 a 5 ductos que vão se abrir na região do molar superior. Vai se alojar na fossa pterigopalatina (região da órbita).

Fígado

Fica no antímero (esta nos 2 antímeros), tem um pouco mais de parênquima do lado direito.

Descrição

Lobos (seis)

- Lateral esquerdo
- Medial esquerdo
- Quadrado
- Medial direito
- Lateral direito
- Caudado

Do lado direito (processo caudado); do lado esquerdo (processo papilar).

- Processo papilar

Só quem tem processo papilar é o cão e o bovino.

- Processo caudado

Impressão

- Renal

Superfícies (duas)

- Parietal (diafragma - convexa)
- Visceral (vísceras)

Vesícula biliar

Entre o quadrado e o medial direito.

Ductos

Ducto colédoneo (papila duodenal maior, cranialmente)

Ducto colédoco – reunião dos ductos que saem dos lobos e também do ducto cístico (que é a ligação da vesícula com os ductos hepáticos).

Ligamentos**Pâncreas**

Tem forma de "v".

Lobos

- Direito
- Esquerdo
- Corpo

Ductos

- Ducto pancreático maior

Vai se abrir na papila duodenal menor.

O ducto maior tem drena mais quantidade.

Ducto pancreático – chega à papila maior do duodeno.

OBS.: no cão é chamado de ducto pancreático maior e o ducto pancreático de ducto pancreático menor.

- Ducto pancreático menor

Papila duodenal maior

O ducto menor drena menos quantidade.

Ducto pancreático acessório – chega à papila menor.

Suíno

Glândulas salivares

- Parótida

É grande e triangular, drenada pelo ducto parotídeo que deságua na carúncula parotídea pode apresentar pequenas glândulas acessórias ao longo do ducto.

Glândulas salivares – apresenta uma grande glândula parotídea. Liga-se a cavidade oral através do ducto pancreático.

- Mandibular

É pequena, de contorno oval, coberta pela parótida, e drenada pelo ducto mandibular, e deságua próximo ao frênulo lingual, mas não há carúncula. Ducto parotídeo que contorna o maceter e contorna a mandíbula.

Glândula mandibular – fica recoberta pela parótida, vai se ligar à cavidade oral através do ducto da glândula mandibular. Coberta por uma cápsula fibrosa.

O suíno não tem carúncula sublingual.

O ducto da glândula mandibular e o ducto da glândula sublingual monostomática abre-se diretamente na mucosa, sem projeções.

- Sublingual

Glândula sublingual – porção monostomática e polistomática.

- Monostomática

Parte caudal monostomática (compacta) drenada pelo ducto sublingual maior que se abre próximo ao ducto mandibular

Parte caudal: monostomática.

- Polistomática

Parte rostral polistomática (difusa) é longa e tem o dobro da porção caudal, apresenta de 8 a 10 ductos sublinguais menores.

O suíno não tem a papila sublingual, não tem carúncula. Abre-se diretamente na mucosa, próximo ao frênulo.

Parte rostral: polistomática.

Fígado

Apresenta os mesmos lobos que o cão, a diferença é que no suíno ele não apresenta o processo papilar do lobo caudado. Ele só apresenta o processo caudado do lobo caudado.

Descrição

Lobos (seis)

- Lateral esquerdo
- Medial esquerdo
- Quadrado
- Medial direito
- Lateral direito
- Caudado
 - Processo caudado

Não apresenta o processo papilar.

Impressões

Não tem impressão renal.

Impressão da vesícula biliar.

Superfícies (duas)

Vesícula biliar

Vesícula biliar fica entre medial direito e o quadrado.

Ductos e Ligamentos

Pâncreas

É triangular.

Lobos

- Direito

Intestino grosso faz contato com o pâncreas, lobo direito do pâncreas acompanha o duodeno.

- Esquerdo

Junto ao estômago (faz contato com ele) é o lobo esquerdo do pâncreas.

- Corpo

Na flexura cranial encontra-se o corpo do pâncreas (onde une o lado direito e esquerdo do pâncreas).

Bem parecido com o do cão.

Lobos e ductos – parecido com o do cão

Eqüino

Glândulas salivares

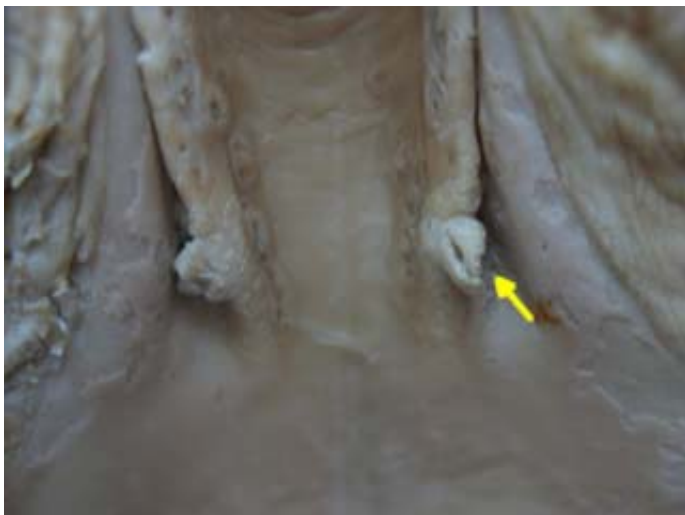- Parótida

É a maior das glândulas, tem um contorno quadrangular e encontra-se entre o ramo da mandíbula e a asa do Atlas. É cruzada obliquamente pela veia jugular. É drenada pelo ducto parotídeo que deságua na carúncula parotídea (3 pré-molar). É a maior. É dividida ao meio por um grande vaso (veia jugular externa).

Glândula parotídea – é muito grande, vai ser dividida praticamente ao meio pela veia jugular.

- Mandibular

Apresenta-se bem menor que a parótida, é longa estreita e curva, estende-se da fossa atlantal até o osso basi-hióide, ficando parcialmente coberto pela parótida, é drenada pelo ducto mandibular, e deságua na carúncula sublingual. É mais alongada, região atlantal. Carúncula sublingual.



● - carúncula sublingual

Glândula mandibular – é alongada, vai desde a região da fossa do Atlas ate a região sublingual, vai se ligar à cavidade através do ducto mandibular e este chega à cavidade através da carúncula sublingual. Na carúncula sublingual só vai chegar o ducto da glândula mandibular.

- Sublingual
 - Polistomática

Apresenta apenas à parte polistomática (difusa), é longa e achatada lateralmente, encontra-se entre túnica mucosa da boca, corpo da língua e parte incisiva da mandíbula, apresenta os ductos sublinguais secundários em numero de 30, que se abrem em pequenas papilas na dobra sublingual. Apenas apresenta a parte polistomática. Ao longo da língua, ductos sublinguais menores. Não tem ducto sublingual maior.

Glândula salivar sublingual – só apresenta a parte polistomática.

Os ductos da glândula sublingual polistomática vai se abrir por vários orifícios que vão estar logo abaixo (sublinguais) ao longo da língua, ventralmente (estrutura toda furadinha, cheia de pequenos).

Fígado

Tem 5 lobos. Ele não tem o lobo medial direito (então a parte direita é chamada apenas de lobo direito).

Descrição

Lobos (cinco)

Não apresenta lobo medial direito.

Logo o lateral direito será chamado apenas de direito. -

- Lateral esquerdo
- Medial esquerdo
- Quadrado
- Direito
- Caudado
 - Processo caudado

Não apresenta o processo papilar.

O lobo caudado apresenta apenas o processo caudado do lobo caudado.

Não tem processo papilar.

Impressões

- Cólica
- Gástrica
- Duodenal
- Renal
- Veia cava caudal
- Esofágica

Superfícies (duas)

Ductos

Ducto hepático comum (mucosa).

Endotélio vascular é liso e brilhante.

Veia porta (sistema porta hepático) – Ela se distribui para todo o parênquima.

Sistema porta hepático – é uma veia entre duas malhas de capilares. O sangue chegou ao intestino, quando ele sai do intestino esta absorvendo nutrientes, esse sangue chega por artérias e sai por veias. Teoricamente seria: veia > coração > pulmão > capilar (troca) > veia > coração > artéria > capilar.

Todo sangue que esta sendo drenado por uma veia é rico em nutrientes, e ele vai direto para o fígado. Como vai ter a capacidade de passar essa se substancias para o fígado?

Só existe troca de metabólicos em capilares, vai voltar a uma veia e ai sim vai partir para o coração. Então, todo esse sangue que é drenado pelo sistema porta, depois que ele passar pelos capilares sinusoides ele vai ser lançado na veia cava caudal pela veia hepática.

Sistema porta-hepatica – entre o intestino e o fígado

Ligamentos

- Ligamento triangulares direito e esquerdo
- Ligamento hepato-renal (na impressão renal)
- Ligamento coronário (circunda a veia cava caudal)
- Ligamento falciforme (liga o diafragma ao fígado)

Ligamento falciforme fica entre o medial esquerdo e o quadrado.

- Ligamento redondo do fígado (era a veia umbilical – face parietal; fica entre o medial esquerdo e quadrado)
- Ligamento omento menor

Pâncreas

Apresenta contorno triangular, com três bordas.

Lobos e ductos – se funde.

O lobo direito e esquerdo acabam se fundindo numa estrutura mais triangular.

Bovino

Glândulas salivares

- Parótida

E uma longa e estreita estrutura triangular, situa-se no músculo masseter, ao longo da borda caudal do ramo da mandíbula. E drenada pelo ducto parotídeo que deságua na carúncula parotídea, na altura do 2º molar superior. Grande.

- Mandibular

E a maior das glândulas no bovino, e é drenada pelo ducto mandibular, que deságua na carúncula sublingual que é alongada.

Glândula mandibular – também alongada, mas não tanto quanto a do equino.

- Sublingual

Glândula sublingual – é dividida em monostomática e polistomática. À parte monostomática se coloca mais rostralmente do que a polistomática. Diferente dos outros animais.

- Monostomática

Parte monostomática (compacta), é mais curta e espessa do que a polistomática, situa-se ventralmente À metade rostral da glândula polistomática. É drenada pelo ducto sublingual que se abre na carúncula Sublingual

Glândula salivar monostomática – se encontra a partir da porção cranial da sublingual polistomática.

- Polistomática

Parte polistomática (difusa), é longa e está diretamente situada sob a túnica mucosa do assoalho da boca, estende-se desde a parte incisiva da mandíbula até o arco palatoglosso. Apresenta pequenos ductos tortuosos que se abrem na prega sublingual

Mono fica mais rostralmente, que a poli que é mais caudal. Mono - porção cranial da sublingual poli.

Fígado

Apresenta-se quase que totalmente no antímero direito.

Tem 4 lobos. Ele não tem o medial direito, nem o medial esquerdo.

Descrição

Lobos (quatro)

Não apresenta o medial esquerdo, logo será chamado de esquerdo.

Nem o medial direito, também chamado apenas de direito.

- Esquerdo

Quando o rúmen se desenvolveu (ocupou todo o lado esquerdo), ele empurrou o fígado para o lado direito. Então o que chamamos de lobo esquerdo, na verdade fica voltado para ventral.

- Quadrado

Da vesícula ate a fissura, quadrado;

- Direito

Da vesícula ate o caudado, direito.

- Caudado

Desde a veia cava, lobo caudado (processo caudado e processo papilar).

O lobo caudado tem 2 processos.

- Processo papilar

Só quem tem processo papilar é o cão e o bovino.

- Processo caudado

Superfícies (duas)

Vesícula biliar

Vesícula biliar – face visceral

Veia porta, veia cava, veias hepáticas – face parietal

Ductos

Ligamentos

Pâncreas

Apresenta um grande lobo direito e um menor esquerdo o encontro deste é o corpo do pâncreas: ducto.

Grande lobo direito, maior que o esquerdo.

Vai ter um grande lobo direito e um menor lobo esquerdo.

Sistema Urinário

Comumente ouvimos que o rim filtra o sangue, na verdade, é necessário que o sangue passe por alguns capilares, lá no duodeno vai chegar uma artéria aferente, e a partir daí a saída (artéria eferente). É exatamente o contrário do sistema porta; agora eu tenho capilar entre duas artérias. A filtração tem uma grande razão, primeiramente, existe uma série de substâncias em níveis elevados podem levar a óbito.

Órgãos Formadores

- Rins, ureteres, vesícula urinária e uretra,

Órgãos formadores: 2 rins, 2 ureter(es), vesícula ou bexiga urinário e uretra.

A uretra é o órgão que vai estar unindo o sistema urinário ao sistema reprodutor (aparelho urogenital).

Rim

Glândulas que secretam a urina, são de coloração vermelha a marrom. Vão estar localizados no espaço retro-peritonal, colocados simetricamente na cavidade, paralelo a coluna vertebral. O rim vai ser envolvido (manter o seu parênquima) por uma cápsula fibrosa externa (cápsula renal). Externa a cápsula renal teremos a cápsula adiposa; ela vai estar em maior ou menor quantidade, de acordo com o grau de nutrição desse animal (acumulo de tecido adiposo).

Como que controla essa concentração hipersalina: para que exista a filtração renal é preciso uma determinada pressão arterial, sem essa pressão n se consegue filtrar o sangue. Por isso, animal desidratado fica hipotenso e não consegue fazer a filtração.

- Dividido em: Trato urinário alto e baixo.

Os **órgãos urinários** são os rins, os ureteres, a bexiga urinária e a uretra.

Função

Produzir, armazenar e eliminar urina do organismo.

OBS: Importante na hematopoese.

Hematopoese – produção de célula sanguínea.

Os órgãos urinários elaboram e removem o principal fluido excretório, a **urina**.

Produzir, armazenar e eliminar a urina.

Hematopoese: produção de células sanguíneas.

3 fatores importantes para a produção de células sanguíneas: sem ferro n produz células sanguíneas; preciso de um estímulo (hormônios - substância sinalizadora) heritropoetina; medula saudável.

Trato Urinário Alto

Vai do rim ate a chegada do ureter na bexiga.

Rins

São glândulas que secretam urina; são de coloração vermelha a marrom, está na maioria dos animais quase simetricamente colocados em ambos os lados da coluna vertebral.

Sua cápsula pode estar maior ou menor quantidade, de acordo com o grau de nutrição do animal (cápsula adiposa).

O rins sempre perde função no decorrer da vida, pior fica quando há uma má alimentação.

Estão situados contra a parede dorsal do abdome.

Uma quantidade extremamente grande de sangue flui constantemente através dos rins.

Seu formato varia desde o de feijão até o de coração (rim direito do equino).

Somente no bovino é o rim lobulado.

São retroperitoneais e cobertos por uma cápsula de gordura. Tem como unidade morfofuncional o Néfron.

As unidades funcionais no interior do rim são conhecidas como túbulos renais ou néfrons.

Cada néfron começa com uma dilatação cega que é invaginada por um grupo de capilares conhecidos como um glomérulo.

O glomérulo e seu revestimento epitelial juntos constituem um corpúsculo renal.

Os corpúsculos se disseminam por todo o córtex e lhe conferem um aspecto finalmente granular.

Túbulos renais tem início numa dilatação ou cápsula (cápsula do glomérulo), de parede fina e esférica, que é invaginada para receber um tubo de capilares denominados de um **glomérulo**; estas duas estruturas constituem um **corpúsculo do rim**; os corpúsculos são visíveis como diminutos pontos vermelhos ou escuros na parte convoluta do córtex. Depois deles há um colo curto e estreito, além do qual o túbulo torna-se largo e convoluto, formando o **túbulo contorcido proximal**, e penetra na porção irradiada do córtex. Ela a seguir estreita-se gradativamente e penetra na zona intermediária; tornando-se muito estreito e quase reto, desce por distância variável dentro da medula, dobra acentuadamente sobre si mesmo e retorna ao córtex, formando assim a **alça de Henle**, com seus segmentos ascendente e descendente. Na parte convoluta do córtex, ele alarga-se e torna-se tortuoso, constituindo o **túbulo contorcido distal**. A seguir o túbulo estreita-se, penetra em um raio medular e abre-se, com outros túbulos, dentro de um túbulo coletor, que é reto; o **túbulo coletor** passa axialmente através de uma pirâmide, e une-se, com outros túbulos coletores, para formar os **ductos papilares**, relativamente grandes, que se abrem na **pelve renal**.

Classificação

- Unipiramidal (todas espécies, exceto bovino)

Ela é dada simplesmente pela forma com que a superfície do rim se apresenta. Quando esta superfície é completamente lisa, sem fissuras que demarcam lobos é chamado de unipiramidal.

- Multipiramidal (somente bovino)

Já nos rins que encontrarmos as fissuras que demarcam os lobos ou seja aqueles que apresentam lobos, são chamados como multipiramidal.

Função

Regular a concentração hídrica, remover substâncias estranhas do sangue e estimular a hematopoese.

Para que haja filtração renal é necessária uma pressão arterial. Por isso o animal desidratado não consegue fazer filtração (sua pressão esta muito baixa).

Quem regula o excesso de sal é o rim.

O rim após a filtração, faz a reabsorção da água (utilizando o hormônio anti-diurético (ADH) – inibe a diurese. O álcool inibe o ADH (então o líquido não fica no corpo, desidratando).

- Regular concentração hídrica e salina;

Para que exista filtração renal é necessário uma pressão arterial.

O animal desidratado não urina, não faz filtração.

A pressão é o ponto chave.

O rim regula o excesso de sal. O rim retira sal, potássio e outras substâncias.

Apos o exercício físico (fibras musculares, mio globina, sobrecarrega os rins).

O rim apos a filtração, ele faz reabsorção da água através de um hormônio antidiurético (ADH).

Tanto o sal que é retirado quanto o liquido que esta saindo.

O rim é que regula.

O álcool inibe este hormônio (ADH) fazendo que a diurese aumente sem um controle.

- Remover substâncias estranhas do sangue;

Elimina os excessos. Uréia e creatinina.

A filtração tem uma grande razão, primeiramente, existe uma serie de substancias em níveis elevados podem levar a óbito.

- Estimular a Hematopoeese.

Responsável pela produção de hidropoetina.

Descrição dos Rins:

- Face dorsal e ventral

A **superfície dorsal** é convexa e está relacionada ao pilar esquerdo do diafragma, à faseia ilíaca, aos músculos psoas e à extremidade dorsal do baço.

A **superfície ventral** é convexa e irregular; a maior parte dela está coberta pelo peritônio. Está em relação com a origem do cólon delgado, a parte terminal do duodeno, a supra-renal esquerda e a extremidade esquerda do pâncreas.

- Borda lateral convexa e medial côncava

A **borda medial** é mais longa, mais reta e mais espessa do que a do rim direito.

A **borda lateral** está relacionada essencialmente à base do baço.

Borda côncava é lateral (tem uma depressão maior) – local de entrada e saída de estruturas do rim (área de hilo renal).

- Pólo cranial e caudal

Pólo cranial estende-se quase até o saco cego do estômago; relaciona-se com a extremidade esquerda do pâncreas e com os vasos esplênicos.

Adrenal – fica medial ao pólo cranial do rim ou cranialmente a borda cranial.

Pólo caudal normalmente é maior do que a extremidade cranial.

O ovário fica caudal ao rim.

Castração de fêmea (retirada de ovário e útero): o ovário fica no pólo caudal do rim. É muito mais fácil achar o rim do que achar o ovário, você acha o rim e desliza o dedo no sentido caudal, vai encontrar o ovário.

- Hilo renal

O **hilo renal** é a porção deprimida através da qual passam a artéria, veia, nervos, vasos linfáticos e os meteres.

Local de entrada e saída de estruturas.

Tem entrada de artérias, veias e estruturas nervosas.

Vai ter a entrada de veias e artérias.

Estruturas Renais

- Cápsula adiposa

Externo a cápsula renal. É um tecido de adesão de gordura.

O bovino tem grande cápsula adiposa.

- Cápsula renal (todas espécies)

É o mesmo que cápsula fibrosa.

Os rins estão cobertos por uma cápsula de tecido conjuntivo que consiste em uma rede fibrosa colágena com uma pequena quantidade de fibras elásticas. A cápsula mergulha no hilo e forra o seio renal. A cápsula pode ser facilmente separada do rim.

- Córtex renal (todas espécies)

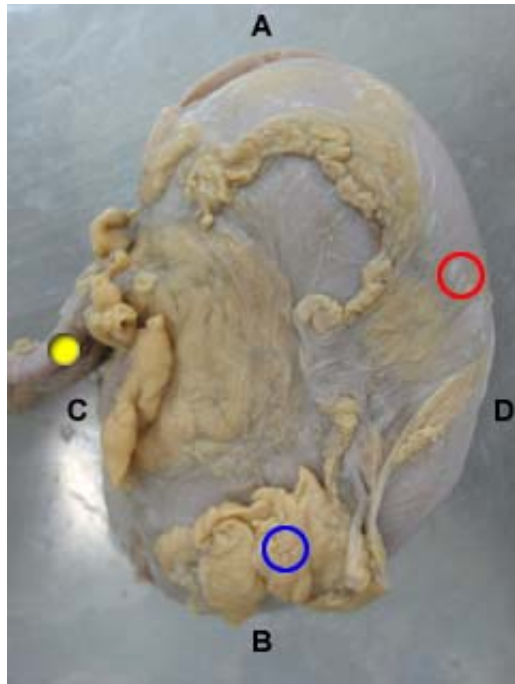
Área periférica (externa) pontilhada pelos corpúsculos do rim;

Região cortical (periférica), onde se encontram os corpúsculos renais.

O rim consiste em um córtex externo e uma medula interna.

O córtex é de coloração avermelhada e marrom e é granular.

Ele está pontilhado por diminutos pontos escuros, os corpúsculos do rim, cada um consistindo na origem dilatada de um túbulo renal com um tufo invaginado de capilares (glomérulos) por ele circundados.



Rim de cão – vista externa

- A – pólo cranial
- B – pólo caudal
- C – borda medial
- D – borda lateral
- - cápsula renal
- - cápsula adiposa ou gordura perirenal
- - vasos

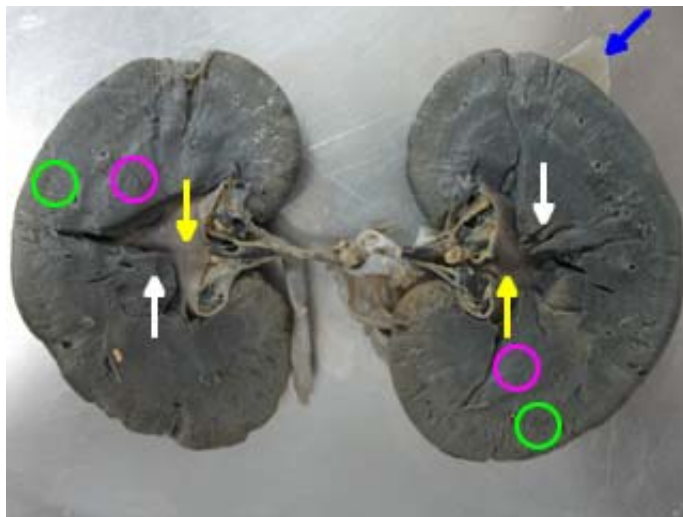
- Região medular (todas espécies)

Área central interna que se projeta dentro da pelve renal ou cálices renais, por estruturas denominadas de papilas. As papilas são os ápices das pirâmides renais;

A medular projeta-se dentro da pelve renal ou cálices renais, com uma ou mais papilas. As papilas são os ápices das pirâmides renais.

A filtração inicia-se no glomérulo.

Região medular (parte interna), onde se encontram as projeções das pirâmides; essas projeções de acordo com a espécie vão ser chamadas de cristas renal ou papila renal.



Rim de cão

- - cápsula renal
- - pelve renal
- - crista renal
- - cortical
- - medular

- Pirâmide renal (todas espécies)

Reunião de vários tubos coletores; [subdivisão da medular](#).

A medula se prolonga um tanto no sentido da periferia, formando as bases das pirâmides renais. Estas não são muito pronunciadas no rim do equino, especialmente porque a glândula não é papilada.

É projeções das pirâmides renais são cristas renais em animais que não tem cálice ou papilas renais em animais que tem cálice.

Todos os rins internamente tem varias pirâmides.

Só que elas se unem para formar as cristas.

No caso do bovino, para cada lobo se tem uma pirâmide individualizada.

Fica na região medular, é uma subdivisão da medular.

No suíno, mais de uma pirâmide forma uma papila.

Pirâmides renal – reunião de túbulos coletores.

A pirâmide do bovino tem uma formação triangular (base e ápice). À parte da pirâmide que é o ápice eu encontro os ductos papilares (crista renal ou papila renal).

Todos os rins internamente tem varias pirâmides.

Todos os rim tem varias pirâmides só que elas se fundem, sendo que no bovino elas ficam separadas.

- Papila renal

Projeções dos ductos papilares, na região do ápice da pirâmide para o cálice menor.

Nos animais que tem cálice renal é chamada de papila renal. Ex.: suíno e bovino.

Nos animais que não tem cálice renal é chamada de crista renal (é toda furadinha, reunião de ductos papilares). Ex.: eqüino, cão, gato, ovino e caprino.

Ducto papilar – reunião dos ductos coletores.

Papila renal – tem pequenas papilas, pequenas reuniões de ductos papilares, que formam estruturas isoladas; eu chamo cada estrutura dessa, ou seja, a projeção de ductos papilares dos animais que tem cálice renal de papila renal.

Papila renal – reunião de túbulos papilares.

- Cálice renal menor (somente suíno e bovino)

Recebe filtrado glomerular das pirâmides renais (urina), através dos túbulos coletores. Somente suínos e bovinos possuem.

Não é uma estrutura única, tem apenas reuniões de ductos papilares, que formam pequenas estruturas. Só suíno e bovino (não caprino e ovino).

Dentro dele ficam as papilas.

Aparência de uma cálice ou taça ou um funil.

Dentro deles ficam as papilas, envolvem a papila renal.

Cálice renal menor – quem tem essa estrutura é o suíno e bovino. A urina esta sendo produzida, ela tem que chegar na vesícula urinária, então eu preciso coletar ela (estrutura que vai circundar o ápice da pirâmide). Nos animais que tem papila renal eu vou encontrar o cálice renal menor. Então, o que vem a ser esse cálice? Uma estrutura que envolve a papila renal. Então a urina que esta sendo produzida esta sendo carregada progressivamente para estruturas maiores ate chegar na vesícula urinária.

O cálice renal menor recebe o filtrado glomérular das pirâmides renais, através de túbulos coletores.

- Cálice renal maior (somente suíno e bovino)

Recebe urina dos cálices renais menores, somente suínos e bovinos possuem.

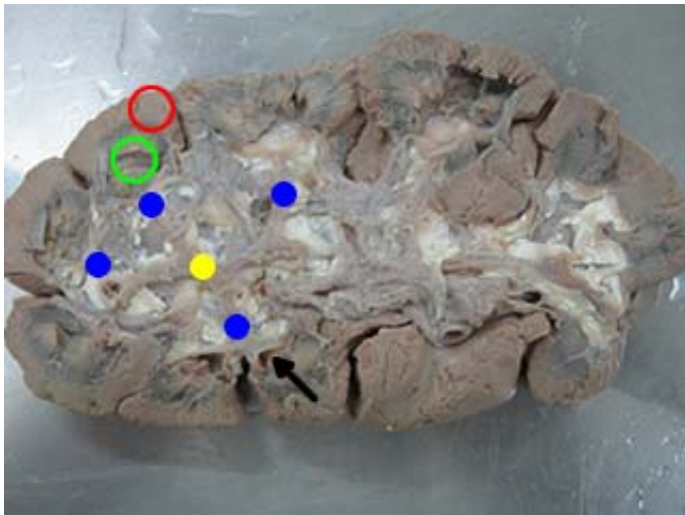
Cálice renal maior – área de abertura comum dos túbulos papilares que se projetam na pelve renal.

Só suíno e bovino (não caprino e ovino).

Encontro dos cálices menores (confluência).

Se unem e chega a um único local, o ureter.

Cálice renal maior – suíno e bovino. Recebe a urina que vem dos cálices renais menores. Tem a capacidade de coleta maior. Se for bovino eu vou ter o ureter recebendo essa urina sem uma dilatação na sua origem. O suíno já tem essa dilatação, que eu chamo de pelve renal.



Rim do bovino

- - cortical
- - medular
- - cálice renal menor
- - cálice renal maior
- - papila renal

- Pelve renal (todas espécies, exceto bovino)

Origem dilatada do ureter, região de encontro dos cálices renais maiores e dos recessos terminais. O bovino não possui pelve renal, dos cálices a urina vai direto para o ureter.

Origem dilatada do ureter.

Grande estrutura de origem dilatada do ureter.

O bovino recebe a urina sem dilatação.

Já as outras espécies tem uma dilatação chamada de pelve renal.

Dos animais que tem cálice renal (suíno e bovino) apenas o suíno apresenta a pelve renal.

Abraça a crista renal.

O bovino não tem pelve renal.

Suíno, cão, gato, caprino, ovino e eqüino tem pelve renal.

Dos animais que tem cálice, somente o suíno tem pelve renal.

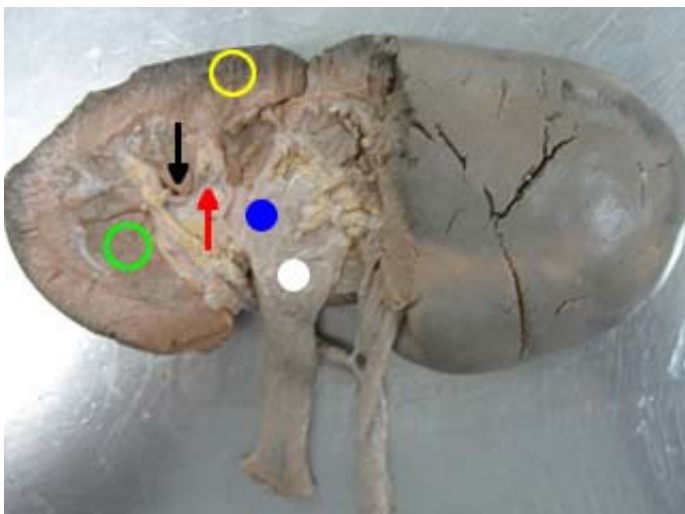
Pelve renal – origem dilatada do ureter

A pelve renal é distinta em cada espécie.

A pelve renal recebe a urina dos ductos papilares e transmite a urina aos ureteres.

Ela está ausente no bovino.

No bovino os ureteres unem-se no seio e assumem o papel da pelve renal dos outros animais.



Rim de suíno

- - cortical
- - medular
- - cálice renal maior
- - cálice renal menor (envolvendo a papila)
- - papila renal
- - pelve renal

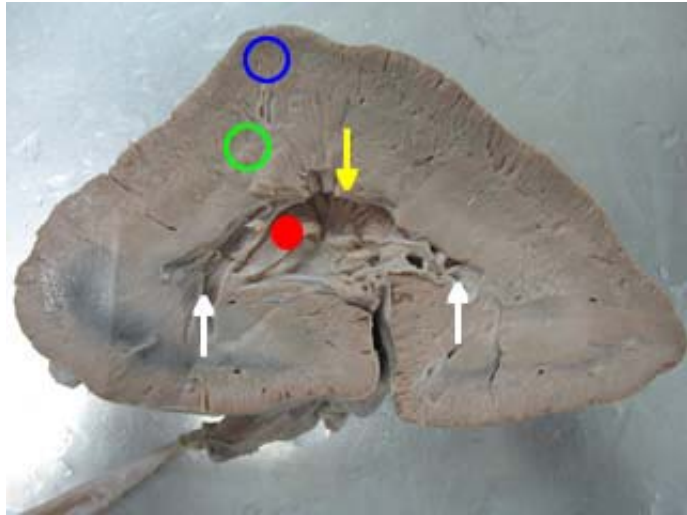
- Recesso terminal (somente eqüino)

Projeções da pelve renal dos eqüinos em direção dos pólos (somente eqüinos);

Os túbulos de cada extremidade do rim não se abrem dentro da pelve propriamente, mas dentro de dois divertículos longos e estreitos (recesso terminal), que dele procedem no sentido dos pólos do rim.

Projeção da pelve renal em sentido dos pólos cranial e pólo caudal.

Reunião dos recessos terminais no eqüino.



Rim de eqüino

- - cortical
- - medular
- - crista renal
- - pelve renal
- - recesso terminal

- Crista renal ou papila renal comum (somente eqüino, carnívoro, ovino e caprino)

Área de abertura comum dos túbulos papilares que se projetam na pelve renal. Área crivosa denominada papila comum. Elevação entre a pelve renal e as pirâmides renais, só existe em animais que não tem cálices;

Cristas renais – reunião dos ductos papilares (sem cálice).

Fusão das pirâmides formam a crista renal.

Nos animais que não tem cálice renal, nos chamamos de crista renal (ou papila renal comum). Porque ela usa uma única estrutura que pega toda a região de liberação de urina sendo abraçada por uma única estrutura coletora.

A crista renal é toda furadinha (são os ductos papilares)

A pelve renal é a origem dilatada do ducto excretor. Está situada no seio do rim e tem formato de funil, mas é achatada dorso ventralmente.

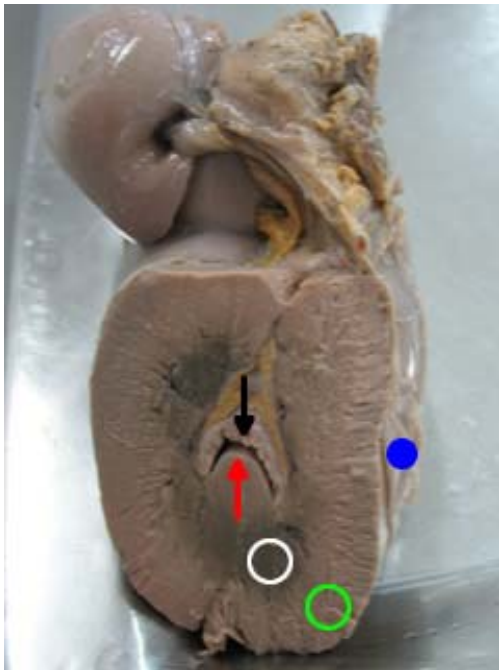
- Seio renal

Área que acomoda a pelve renal ou cálices.

Tecido adiposo de preenchimento do sei renal. Tem gordura de preenchimento.

É um espaço que é ocupado. Tirando o ureter e a pelve renal, tem o seio. Estrutura tubular que abraça a pelve.

Seio – esta sempre ocupado por uma estrutura anatômica.



Rim de eqüino – corte transversal

- - cápsula renal
- - crista renal
- - pelve renal
- - medular
- - cortical

RIM / ESPÉCIES	Suíno	Bovino	Eqüino	Cão, gato, ovino e caprino
Cortical	X	X	X	X
Medular	X	X	X	X
Pirâmide	X	X	X	X
Papila renal	X	X		
Cálice menor	X	X		
Cálice maior	X	X		
Crista renal			X	X
Pelve renal	X		X	X
Recesso terminal			X	
Ureter	X	X	X	X
Unipiramidal	X		X	X
Multipiramidal		X		

Ureter (todas espécies)

É um órgão (tubo de comunicação) que tem a função de transportar a urina do rim (pelve ou cálice renais) para a bexiga urinária. Sua parede possui três camadas, mucosa, muscular e adventícia.

É um órgão que tem a função de transportar a urina do rim para a vesícula urinária.

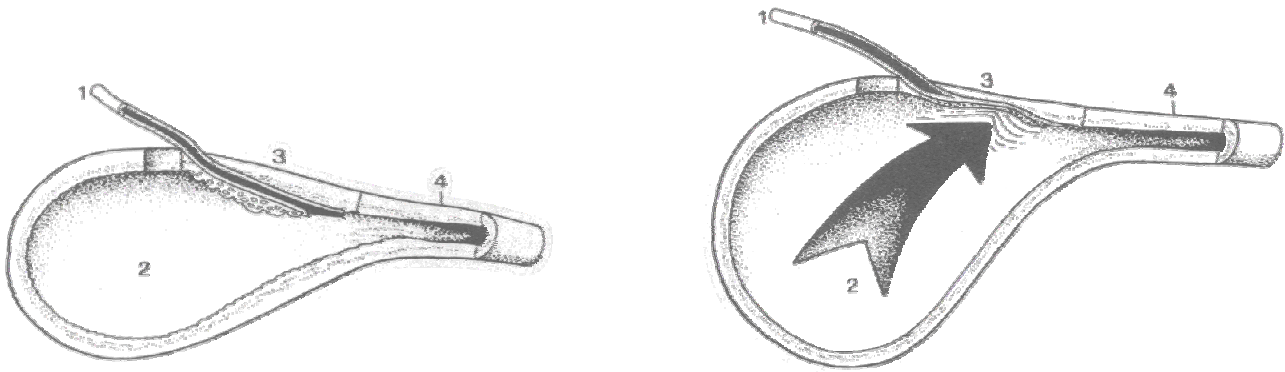
Os ureteres começam na pelve renal e terminam na bexiga urinária.

Víscera oca com três camadas.

Faz a ligação entre o rim e a vesícula urinária (bexiga).

Qual o trajeto do ureter?

Tem seu trajeto iniciando no hilo renal, passando lateralmente a coluna vertebral lombar em sentido caudal, medialmente ao músculo psoas, entra na cavidade pélvica e perfura a vesícula urinária dorsalmente próximo ao colo da vesícula.



A junção ureterovesical. Devido à sua passagem oblíqua através da parede, o ureter fica ocluído quando a pressão intravesical se eleva.

- 1 – ureter
- 2 – lúmen da bexiga
- 3 – parede da bexiga
- 4 – colo da bexiga

A **parte abdominal** de cada ureter emerge ventralmente do hilo do rim e curva-se caudal e medialmente no sentido da face lateral da veia cava caudal (lado direito) ou da aorta (lado esquerdo). A **parte pélvica** passa caudalmente e um pouco ventralmente na parede lateral da cavidade pélvica, dobra medialmente e perfura a parede dorsal da bexiga, próximo ao colo.

O ureter quando chega caminha pela parede da bexiga urinária e depois é que se abre. Enquanto a bexiga estiver vazia o ureter fica liberado. Quando a bexiga enche o ureter fecha, impedindo que patógenos retornem.

Trajetória da urina

- Bovino – papila renal → cálice menor → cálice maior → ureter
- Suíno – papila renal → cálice menor → cálice maior → pelve → ureter
- Carnívoro, caprino e ovino – crista renal → pelve → ureter
- Eqüino – crista renal + recesso terminal (pólos) → pelve → ureter

Trato Urinário Baixo

Vai da bexiga até o meio externo.

Bexiga Urinária ou vesícula urinária

É um fundo de saco cego que armazena urina, que permite entrada aos ureteres e saída a uretra, apresenta três camadas: mucosa, muscular e adventícia/serosa.

Víscera oca com epitélio de transição. Tem a capacidade de aumentar e diminuir o seu tamanho. Assoalho da cavidade junto ao púbis.

A bexiga urinária difere na forma, no tamanho e na posição, dependendo de seu grau de enchimento. Ela é um saco ovóide ou piriforme, situado no assoalho pélvico quando vazia ou quase vazia.

Localização

Inserida na porção cranial do púbis.

Projeta-se cranialmente, na cavidade abdominal, do lado esquerdo, no assoalho da cavidade.

O rim está no teto da cavidade e a vesícula urinária está no assoalho da cavidade.

Quando a bexiga enche, ela vai em sentido cranial.

Cirurgia para retirar urina (quando tem calculo – algum impedimento): ao encontrar o púbis, vai haver uma estrutura, segure-a, mais para a esquerda, mais caudal.

Apresenta

- **Ápice, corpo e colo.**

A extremidade cega arredondada cranial é denominada **ápice** ou vértice, em seu centro há uma massa de tecido cicatricial, um vestígio do úraco.

Corpo da bexiga, arredondada, está um tanto achatada dorso ventralmente, exceto quando distendida. Apresenta duas superfícies, a dorsal e a ventral, sendo a primeira a mais acentuadamente convexa, especialmente em sua parte caudal, cranialmente à entrada dos ureteres (esta corresponderia ao fundo do homem).

A extremidade estreita **caudal**, o colo, une-se à uretra.

- **Óstio ureteral (2)**

Orifício de comunicação do ureter com a bexiga urinária, um para cada ureter (dorsalmente).

É uma prega de túnica mucosa (prega uretérica) passa caudal e medialmente, unindo-se com a do lado oposto para formar uma crista mediana (crista uretral) na primeira parte da uretra.

Constitui uma valva que evita absolutamente o retorno da urina da bexiga para dentro do ureter.

- **Óstio uretral interno (1)**

Orifício de comunicação da vesícula urinária com a uretra. É guarnecido por um esfíncter de músculo liso no colo da vesícula urinária;

O óstio interno da uretra situa-se no ápice do trígono e está caudal aos óstios dos ureteres. A túnica mucosa está coberta por epitélio de transição como o do ureter e da pelve renal. Ela contém nódulos linfáticos.

Apresenta esfíncter.

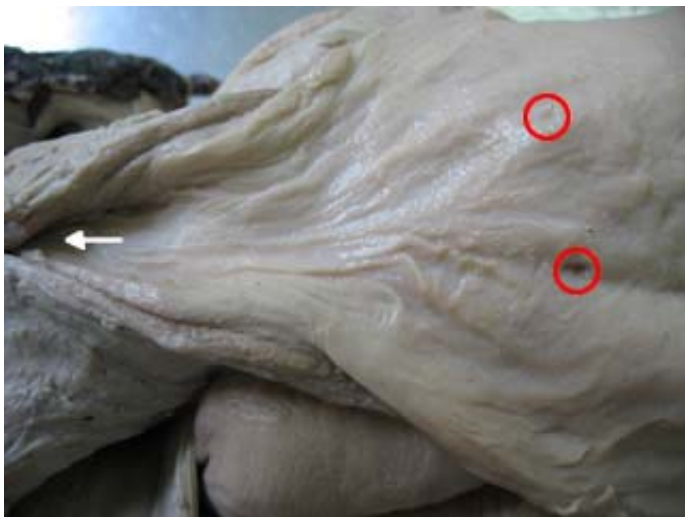- **Esfíncter uretral interno**
- **Trígono vesical**

Região delimitada pelos óstios ureterais e o óstio uretral interno que se encontra dorsal ao colo da vesícula urinária;

Região de demarcação entre os óstios (ureteral e uretral interno).

Trígono vesical – região delimitada pelos ostios ureterais e o óstio uretral.

Na vizinhança do colo, sobre uma área triangular denominada trígono da bexiga; os ângulos deste espaço situam-se nos orifícios dos dois ureteres e da uretra, que estão próximos um do outro.



Trígono vesical

- - óstios ureterais
- - óstio uretral interno

- **Estímulo à micção**

A região do óstio uretral tem uma grande quantidade de terminações nervosas que são estimuladas com a pressão da urina quando a vesícula urinária está cheia, este estímulo provoca a “vontade de urinar”.

É extremamente innervado. Ao aumentar o tamanho (volume) as inervações são estimuladas e começam a aparecer a necessidade de urinar.

- **Mecanismo de controle intramural**

Mecanismo de controle de chegada de urina na vesícula urinária. O ureter perfura a bexiga obliquamente, desta forma com o enchimento da bexiga o canal é fechado impedindo o refluxo de urina para dentro do ureter.

O ureter caminha na parede do órgão para depois se abrir.

Micção – quando a bexiga enche, devido a sua grande inervação, começa a dar um incomodo.

- **Sintopia e posição** da vesícula urinária dependem do grau de repleção do órgão. Encontra-se no assoalho da cavidade, e tem como relações dorsais:
 - Fêmea: Útero e vagina;
 - Macho: Glândulas sexuais acessórias e ducto deferente.

Sustentação

Fixação da vesícula urinária: dois ligamentos laterais, um ligamento mediano e dois ligamentos redondos.

A bexiga essencialmente está fixada no local por três pregas peritoneais.

- Ligamentos redondo da vesícula urinaria (2)

Na região do ápice da vesícula (bexiga).

O ligamento redondo, um vestígio da grande artéria umbilical fetal, está contido nos ligamentos laterais. Há um esfíncter de músculo liso no colo da bexiga.

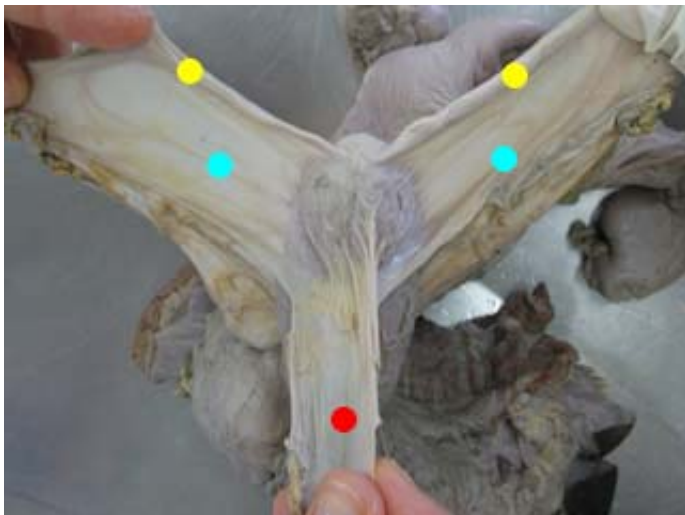
- Ligamentos laterais da bexiga urinaria (2)

Os ligamentos laterais estendem-se das superfícies laterais da bexiga até as paredes pélvicas laterais.

- Ligamento mediano ou ventral da vesícula urinaria (1)

Fixação do colo, junto ao púbis.

O ligamento mediano é uma prega triangular mediana, formada pela reflexão do peritônio da superfície ventral da bexiga sobre a parede ventral da pelve e do abdome.



Vesícula urinaria

- - ligamento redondo da vesícula urinaria
- - ligamento lateral da vesícula urinaria
- - ligamento mediano ou ventral da vesícula urinaria

Diafragma pélvico – peritônio que recobre o fundo da cavidade pélvica.

Uretra

Une o sistema urinário ao sistema reprodutor.

Sistema Reprodutor Feminino

É o sistema responsável pela perpetuação das espécies.

Função

Produção do gameta feminino, recebimento do gameta masculino, fecundação, desenvolvimento embrionário, expulsão do feto e produção de hormônios.

Perpetuar a espécie

Para isso o reprodutor feminino tem que cumprir algumas tarefas que vai desde a produção do gameta feminino, esse gameta vai ter que ser fecundado, então o reprodutor feminino recebe o reprodutor masculino, permite a deposição do gameta masculino no seu interior e dentro do reprodutor feminino o gameta feminino e o masculino se unem para o desenvolvimento de uma nova vida. Além da fecundação que ocorre, ainda vai permitir o desenvolvimento desse novo ser no seu interior.

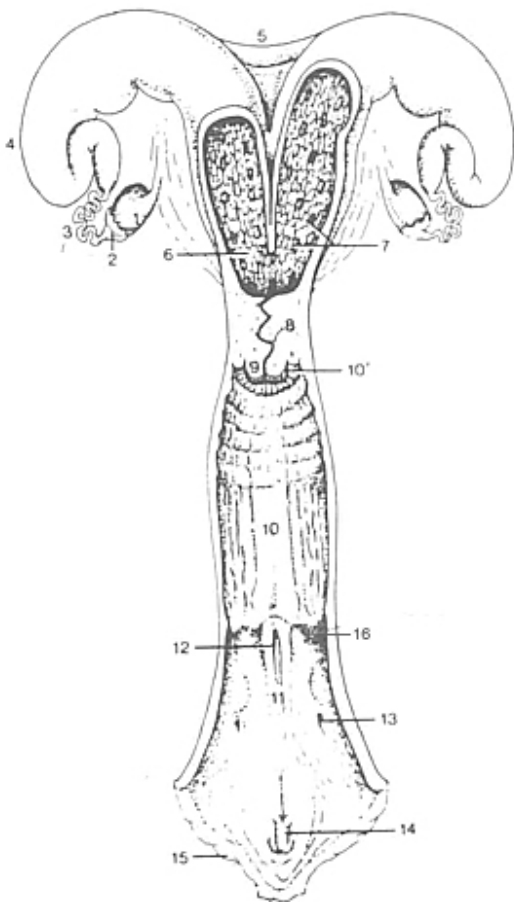
Bovino: 9 meses

Cadela: 60 dias

Para que todo esse movimento ocorra o reprodutor feminino vai produzir hormônios que vão atuar no sistema reprodutor feminino como no organismo como um todo.

Nos animais só existe a copula quando existe a intenção de se reproduzir. No período fértil é que as fêmeas vão aceitar os machos. Se ela não estiver no cio não aceitará o macho.

Quando a fêmea está no cio mudou um monte de hormônios circulantes. Os machos, na sua grande maioria estão sempre aptos a reprodução.



Vias genitais de uma vaca, abertas em sentido dorsal.

- 1 - Ovário
- 2 - infundíbulo
- 3 - tuba uterina
- 4 - corno do útero
- 5 - ligamento intercornual
- 6 - corpo do útero
- 7 - carúnculas
- 8 - colo (cérvix)
- 9 - parte vaginal do colo
- 10 - vagina
- 10' - fôrnix
- 11 - vestíbulo
- 12 - óstio uretral externo
- 13 - abertura de glândula vestibular maior
- 14 - clitóris
- 15 - vulva.

Órgãos que o compõem:

- Dois ovários
- Duas tubas uterinas
- Útero
- Vagina propriamente dita
- Vestíbulo vaginal
- Vulva
- Clitóris

2 ovários, 2 tubas uterinas (oviduto – aves), útero, vagina (propriamente dita e vestíbulo da vagina), vulva e clitóris (análogo ao pênis do macho).

Ovário

Uma glândula par produtora de hormônios e gametas, localizados dentro da cavidade abdominal na região sublombar. São de formato ovóide.

Glândula mista, produtora de hormônios, produtora do gameta feminino.

Tem numero determinado de gameta feminino.

Apresentam (todas espécies)

Duas superfícies

- medial
- lateral

Duas bordas

- Inserida ou mesovarica (ligamento mesovario)
- Livre (**ventral**)

Duas extremidades

- Tubária (cranial)
- Uterina (caudal) ligada ao útero pelo ligamento próprio do ovário.

Localização

Na cavidade abdominal na região sublombar, abaixo das vértebras lombares (L1,L2 e L3). Caudal aos rins.

Descubra onde esta o rim e desloque o dedo caudalmente para achar o ovário, na altura de L₁ e L₂.

Formato

Égua – formato de um feijão e apresenta a fossa de ovulação (onde ocorre a ovulação)

Outros animais – formato arredondado.

Bolsa ovariana – todas espécies, na cadela é mais evidente.

Na cadela, porca e gata ocorrem inúmeras ovulações. Porque elas geram varias crias. Já na égua só ocorre uma ovulação, já que ela gera somente uma cria.

Estruturas (todas espécies)

Estruturas da superfície do ovário, relacionadas com o ciclo estral: folículo, corpo rubro, corpo lúteo e corpo albicans.

- Folículos

Espaço repleto de liquido. O ovócito fica dentro.

Maduros (estrogênio), ovócito.

- Corpo rubro

Sangue que se acumula no espaço folicular, após a ovulação (não dá para ver na peça).

Quando o gameta é liberado, fica um rompimento na estrutura do ovário, este espaço se enche de sangue.

- Corpo lúteo

Lutenização das células germinativas (progesterona), menos secreção. Não receptiva ao macho.

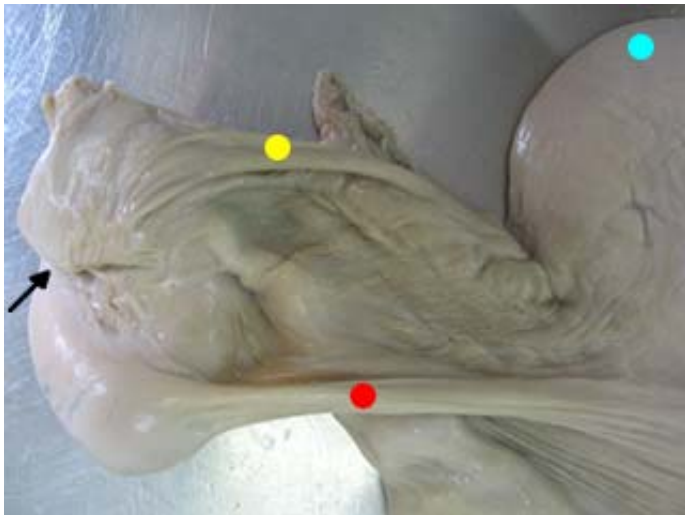
Pequena elevação, menor e mais rígida que o folículo. Importante para a manutenção da gestação. Produz progesterona.

- Corpo albicans

Cicatrização quando não tem gestação. Resquício do corpo albicans.

Quando não há fecundação, o corpo lúteo atrofia e se transforma em corpo albicans.

- Fossa de ovulação (somente égua)



- - cornos uterinos
- - ligamento próprio do ovário
- - ligamento mesosalpinge (junto da tuba uterina)
- - fossa de ovulação (somente égua)

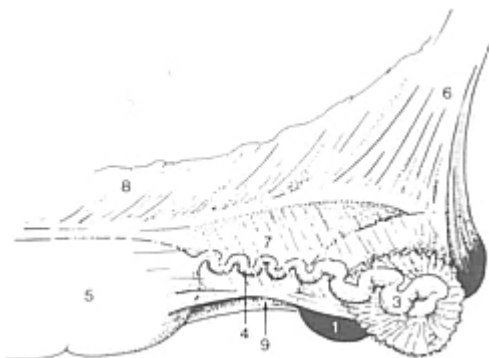
Ligamento

- Ligamento mesovário ou ligamento suspensório do ovário

Liga o ovário a parede da cavidade abdominal.

- Ligamento próprio do ovário

Liga a extremidade caudal do ovário ao corno uterino.



Vista lateral da suspensão do ovário direito, da tuba uterina e do corno uterino de uma égua.

- 1 - Ovário
- 2 - infundíbulo da tuba
- 3 - ampola da tuba
- 4 - istmo da tuba
- 5 - corno uterino
- 6 - mesovário
- 7 - mesosalpinge
- 8 - mesométrio
- 9 - a seta indica entrada para bolsa de ovário

Tubas Uterinas

São dois tubos flexuosos que se estendem das extremidades dos cornos uterinos até os ovários.

Função

Captar os ovócitos, transportar os ovócitos, fecundação (ambiente ideal) e transportar o zigoto para o útero.

Dividida em:

- Fímbrias
- Infundíbulo
- ampola
- istmo

Classificação

- Fímbrias

Caracteriza-se por apresentar-se com projeções digitiforme, que percorrem toda superfície do ovário, porém não se encontram aderidas aos ovários. Apresentam como função captar os ovócitos que são liberados pelo ovário.

Projeções do infundíbulo, forma de dedos.

Fímbrias do óstio abdominal em direção ao ovário.

- Óstio abdominal da tuba uterina

Orifício de comunicação da tuba uterina com a cavidade abdominal;

- Infundíbulo

E a parte mais larga da tuba que se estreita em direção ao útero, tem a função de transportar o ovócito; Ampola da tuba uterina pequena dilatação na tuba, onde ocorre cerca de 80% da fecundação, o epitélio desta região proporciona um ambiente ideal (pH);

Nele existe um óstio: óstio abdominal da tuba uterina.

Forma de funil.

Infundíbulo do óstio abdominal em direção ao útero.

- Ampola da tuba uterina

Pequena dilatação na tuba, onde ocorre cerca de 80% da fecundação, o epitélio desta região proporciona um ambiente ideal (pH);

Permite a fecundação. É o local ideal para a fecundação, porque ela tem o pH ideal.

- Istmo

Afunilamento da tuba com a função de transportar o zigoto para útero;

Istmo liga a tuba uterina ao útero.

- Óstio uterino da tuba uterina

Orifício de comunicação da tuba uterina com o útero;

- Ligamento mesossalpinge

Liga a tuba uterina a parede da cavidade abdominal.

Meso – ligamento que une a parede a uma víscera.

Útero

E um órgão muscular oco que se continua cranialmente com as tubas uterinas e se abre caudalmente na vagina. Encontra-se situado na cavidade abdominal, mas estende-se por uma curta distância dentro da cavidade pélvica.

É uma víscera oca.

Sofre diversas modificações a partir da implantação, para que ele consiga dar suporte para o desenvolvimento, sua parede vai ficar mais fina, a vascularização aumenta absurdamente. Essas alterações são progressivas durante a gestação. Após o parto o útero passa por um processo no qual ele retorna ao seu tamanho normal, a sua vascularização diminui, e vai se preparar para um novo ciclo e possível gestação.

Divide-se em:

O útero vai ser dividido em: colo, corpo e cornos uterinos.

- Cornos

Os cornos uterinos da porca são muito longos; diferente da vaca e da égua. Ele é longo e espiralado. Já na cadela e na gata ele é muito longo, mas é realmente alongado, formando um grande Y.

Porque em cadelas, gatas e porcas eu tenho os cornos uterinos longos?

Por causa do número de filhotes que estes animais tem por gestação, é preciso de áreas que tenha contato com a mucosa para a implantação. Na égua e na vaca isso não ocorre, porque elas tem apenas um feto. Então, a partir de um ponto de implantação esse ser consegue ocupar praticamente todo o útero.

- Corpo
- Colo do útero (cérvix)

Projeta-se para dentro da vagina (fórnix – suíno não tem).

A cérvix da vaca e porca vai ser formada por anéis fibrocartilagosos.

Nos outros animais apenas por dobras de mucosa.

Apresenta (todas espécies)

Três túnicas

- Serosa (perimétrio) (externa)

Camada externa do útero.

A camada externa (serosa) vai ser chamada de perimétrio.

- Muscular (miométrio) (extremamente muscular)

A camada media (muscular) vai ser chamada de miométrio.

- Mucosa (endométrio) (internamento)

Camada interna do útero.

A túnica interna (mucosa) vai ser chamada de endométrio.

Pregas endometriais – mais evidente no pós parto.

No endométrio das vacas existem elevações que eu chamo de carúncula uterina. Nas vacas a sua placenta é cotiledonária (formada por cotilédonos, e esses cotilédonos vão se unir às carúnculas (placentoma = cotilédonos + carúnculas)).

À medida que o feto vai crescendo a placenta aumenta progressivamente. E as áreas de implantação vai aumentando também, para que tenha maior suporte nutricional para o feto.

Nos outros animais temos placentas microcotiledonárias, essas estruturas são muito pequeninas e placenta vai acabar se unindo em vários micropontos ao longo de todo o útero.

Carúncula – somente bovino. Local de implantação do útero a placenta.

Placentoma – carúncula + cotilédono.

Apresenta

- Ligamento intercornal

É uma característica que sempre aparece nas vacas, é uma prega de peritônio que liga os dois cornos uterinos, dificilmente aparece nas éguas e cadelas;

Muito evidente em vaca. Pode ocorrer em égua e cadela, mas geralmente não tem. Quando tem é muito pequeno.

- Ligamento largo do útero ou mesométrio

É uma projeção do peritônio que fixa o útero a parede lateral do abdômen e pelve;

Grande ligamento que prende o útero a parede da cavidade abdominal.

Ligamento largo do útero, ligamento mesossalpinge ou mesovário, é o mesmo ligamento. O que muda e o que faz mudar de nome é quando da parede para o útero, da parede para a tuba uterina e da parede ao ovário. É a mesma porção de peritônio, só vai estar mudando o nome de acordo com a víscera que ele vai estar ligando.

Quando eu faço uma castração, eu retiro todo esse ligamento.

- Ligamento redondo do útero

Ventral a ligamento largo do útero, resquício do gubernáculo testes.

Ventral a porção media do ligamento largo do útero.

Gubernáculo testes – responsável pela descida do testículo da cavidade abdominal para dentro do escroto.

- Anéis uterinos ou cervicais

São pregas em formato circular na cérvix da vaca e porcas;

Anéis fibrocartilagosos – bovino e suíno.

A cérvix da porca vai ser formada por anéis fibrocartilagosos.

Nos outros animais apenas por dobras de mucosa.

- Canal cervical ou canal da cérvix

Tubo que comunica a vagina ao interior do útero (no corpo do útero);

Entre o óstio uterino externo e o óstio uterino interno, existe um canal (uma passagem) que é chamada de canal da cérvix. Desta forma o espermatozóide depositado na vagina passa para o interior da cérvix pelo colo e passa para o corpo do útero.

- Óstio cervical ou uterino interno

Comunica o corpo do útero com a cérvix;

É preciso uma comunicação da vagina com a cérvix, então vai ter um óstio (óstio uterino externo ou óstio cervical da cérvix). O colo faz a ligação do útero com a vagina, e na ligação direta da vagina com a cérvix existe o óstio uterino externo. Pois a ligação do colo com o corpo que vai ocorrer dentro do útero, também tem outro óstio (óstio uterino interno).

- Óstio cervical ou uterino externo

Orifício que comunica a cérvix com a vagina;

- Vascularização do útero

Artéria ovariana e artéria uterina média

Vindo pela artéria aorta descendente abdominal tem um vaso chamado artéria ovariana, a artéria ovariana vai estar ligando o ovário (ramo ovariano) e deste vaso vem um ramo para o útero que eu chamo de ramo uterino. Vindo da artéria ilíaca externa vai existir um vaso que nos chamamos de artéria uterina media. A artéria uterina media vai lançar um ramo que vai em direção ao colo que é chamado de artéria uterina caudal. O outro ramo é artéria uterina cranial. Essa artéria uterina caudal, na verdade ela vem do ramo de pudenda interna (ilíaca interna).

Ilíaca interna → pudenda interna → artéria vaginal → artéria uterina caudal (vai para o colo – cérvix).

Esses vasos se anastomosam (se ligam).

Em cadelas observamos uma artéria uterina cranial (ramo da ovariana) e uma artéria uterina caudal. A cadela não tem a uterina media.

Artéria ovariana

Artéria uterina media (exceto cadela)

Artéria uterina caudal

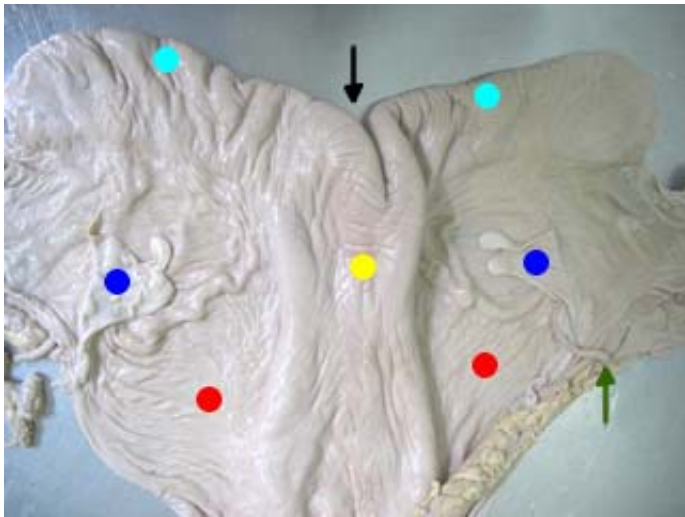
Artéria uterina cranial

Ramo uterino

Ramo ovariano

Ramo vaginal

Ramo vesicular



Útero

- - ligamento intercornual (mais visível em vaca)
- - cornos uterinos
- - corpo do útero
- - ligamento largo do útero
- - ligamento redondo do útero
- - artéria uterina media

Vagina

É um tubo músculo membranoso que se estende do colo do útero até a vulva.

Estrutura músculo membranosa; víscera oca. Vai desde o colo uterino até a vulva (genitália externa).

Tem como função alojar o pênis na hora da cópula, permitir a passagem do feto na ocasião do parto. A vagina, mais a vulva compõem a via fetal mole (útero, vagina e vulva).

A via fetal dura é composta pelos componentes ósseos que o feto tem que atravessar para chegar ao meio externo: osso coxal, sacro e as primeiras vértebras caudais.

Dividida

- Vagina propriamente dita
- Vestíbulo da vagina

Função

Alojar o pênis na cópula e permitir a passagem do feto durante o parto, ela é dividida em vagina propriamente dita e vestíbulo da vagina.

- Fórnix (todas espécies, exceto a porca)

É um espaço em fundo de saco cego formado pela projeção da cérvix na vagina (suínos não apresentam fórnix)

A projeção da cérvix para dentro da vagina forma uma estrutura de fundo de saco cego na vagina, chamada de fórnix.

A porca não tem.

- Vagina propriamente dita (cranial)

Espaço cranial a prega himenal;

- Prega himenal

Prega que confere proteção ao aparelho reprodutor no seu desenvolvimento e limita a vagina propriamente dita do vestíbulo da vagina (prega transversa);

Vagina é dividida em vagina propriamente dita e vestíbulo da vagina. Quem marca isso é a prega himenal. Na vagina em um determinado ponto vai existir uma pequena cicatriz chamada prega himenal ou prega transversa. Essa estrutura vai separar a vagina propriamente dita e vestíbulo da vagina.

- Vestíbulo da vagina (caudal)

Espaço caudal a prega himenal;

- Meato urinário

Local onde se abre a uretra (pelo óstio uretral externo) na vagina;

A uretra feminina é menor que a masculina.

Para sondar uma vaca é só colocar a sonda direto que ela vai chegar na vesícula urinaria. Na cadela o meato urinário faz uma pequena elevação. Às vezes não tem elevação, tem só um ponto com uma coloração diferente. Esse meato se encontra na porção inicial da vagina.

O meato urinário vai estar ventral.

- Óstio uretral externo

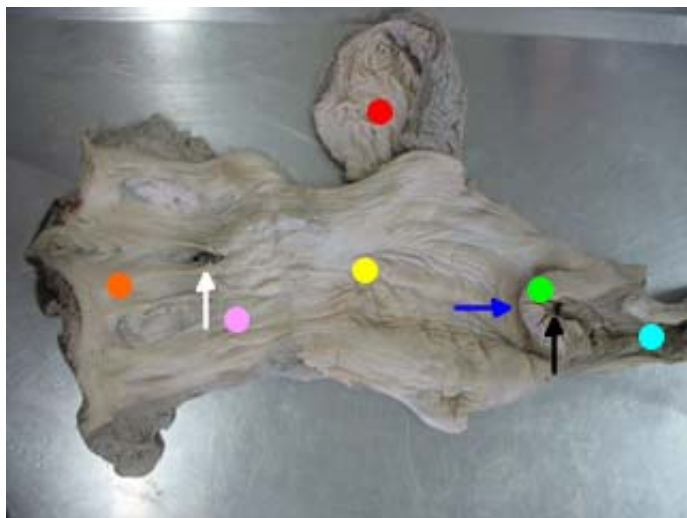
Orifício de comunicação da uretra com a vagina;

Nesta mesma região vai ser encontrado um orifício (meato urinário) caudalmente a prega himenal, no meato urinário encontram-se o óstio uretral externo.

- Divertículo suburetral

Existe somente nas vacas, é uma saculação abaixo da abertura da uretra (óstio uretral externo).

As vacas apresentam o divertículo sub-uretral (pequena dilatação no meato urinário, ventralmente).



- - vestíbulo da vagina
- - meato urinário (óstio uretral externo)
- - prega himenal
- - vagina propriamente dita
- - bexiga (óstio uretral interno)
- - fórnix
- - anéis cartilagosos
- - óstio uterino externo
- - óstio uterino interno

Vulva

- Genitália Externa

É uma dobra de pele que forma os lábios vulvares, que delimitam uma fenda denominada rima do pudendo, que comunica a parte genital interna com o meio externo.

- Comissura dorsal

Junção dos lábios na extremidade dorsal;

- Comissura ventral

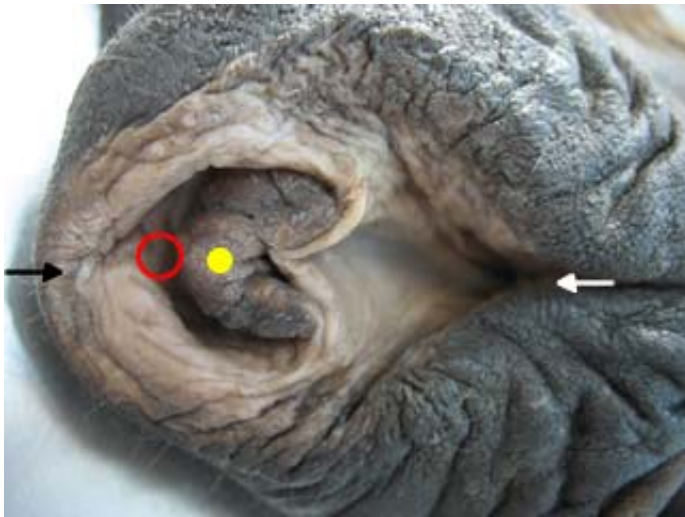
Junção dos lábios na extremidade ventral, facilmente identificada pela presença da glande do clitóris;

- Glande do clitóris





E um resquício do aparelho reprodutor masculino;

- Fossa da glande do clitóris

Cavidade ao redor da glande do clitóris.



Vulva de égua

-  - fossa da glande do clitóris
-  - glande do clitóris
-  - comissura ventral
-  - comissura dorsal

Genitália externa feminina. Formada por 2 lábios (lábios vulvares). Externamente pele e internamente mucosa. A abertura entre os lábios é chamada de rima do pudendo. Os encontros dos lábios dorsalmente marcam o que chamamos de comissura dorsal e ventralmente, comissura ventral. Na comissura ventral (internamente a vulva) vamos encontrar uma estrutura que é um análogo ao pênis, o clitóris.

O clitóris fica alojado na fossa da glande do clitóris. Ventral ao aparelho reprodutor feminino e os ureteres.

Ventral ao reprodutor feminino – vesícula urinaria.

Os cornos uterinos da égua são mais tubulares.

Nas vacas os cornos se dobram muito e se curvam para dorsal.

Para pegar nos ovários das vacas, introduz a mão pelo reto e pega a cérvix (muito rígida), traciona a cérvix para trás e tenta enroscar o dedo nos ligamentos puxando esses ligamentos consegue-se chegar ao ovário que é a porção final deles

Sistema digestório de aves

As aves não tem dentes e lábios.

Cavidade oral demarcada pelo bico.

Estrutura óssea mandíbula e maxila, mais um extrato córneo.


Função do bico

- Preensão do alimento
- Escolha do alimento
- Higiene
- Defesa

Bico galiformes – apresenta membrana interdigital, no ? (fusão das vértebras torácicas). Tem um bico agudo, anseriformes (patos) tem o bico mais incoleirado (estrutura mais romba); cavidade oral nas aves é chamada de orofaringe (não tem palato mole, aparelho respiratório e digestório se abrem no mesmo lugar).

Língua (cavidade oral) – possui papilas mecânicas, ventral em galiformes, triangular; anseriformes é a mais queratinizada, encontra-se na língua filtros (sistema filtrate do bico; limpeza) caudal a língua existe um estrutura elevada, a elevação laríngea e essa estrutura contem a laringe, e o buraco é a glote (área de demarcação desde aritenoide ate as pregas vocais.

Fenda / parede – e o espaço é a rima da glote).



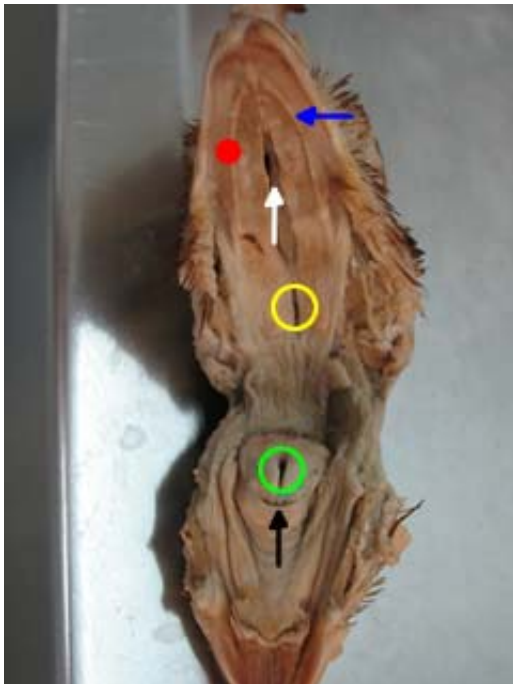
● - osso hióide

Laringe

É basicamente formada por aritenoide e cricoide; dorsalmente, no palato duro, vemos uma fenda, a fenda palatina, chamada coana, que é a comunicação da cavidade orofaringe. Caudal a calha existente ao lado da elevação laríngea ou proeminência laríngea, temos o esôfago.

- Cartilagem aritenoide e cricoide
- Palato duro
- Fenda palatina

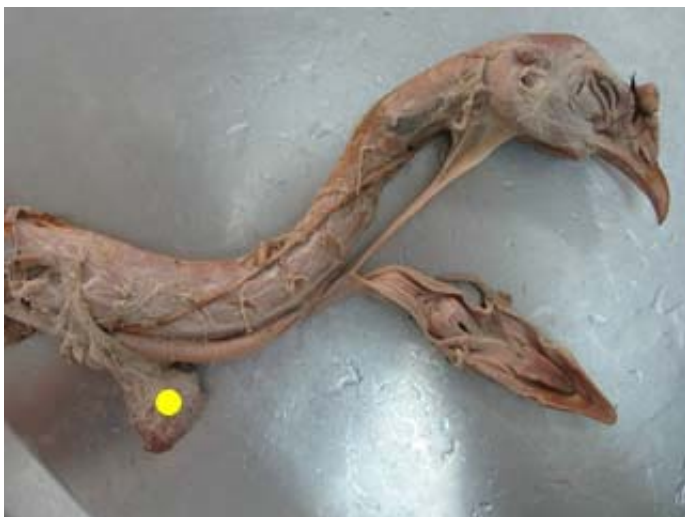- Coana
- Elevação laríngea ou proeminência laríngea



- - papilas mecânicas
- - palato duro
- - coanas
- - infundíbulo
- - rima da glute
- - elevação laríngea

Inglúvio (papo)

Seguido o esôfago, em direção ao tórax, temos uma dilatação da parede ventral do esôfago, junto ao tórax chamado de inglúvio (papo).



- - inglúvio (papo)

Função

É um compartimento que serve para armazenar, somente após o estômago estar cheio. O alimento pode ser armazenado no inglúvio com o intuito de alimentar as crias.

Esôfago

Nas aves vai ter uma trajetória do lado direito (mamíferos é esquerdo).
O esôfago e inglúvio são muito superficiais e o inglúvio quando cheio é bem aparente.

Dividido

- Cervical
- Selomático (revestimento da cavidade selomática).

Estomago

Estomago das aves são complexos e poligasticos; ao contrario dos mamíferos.

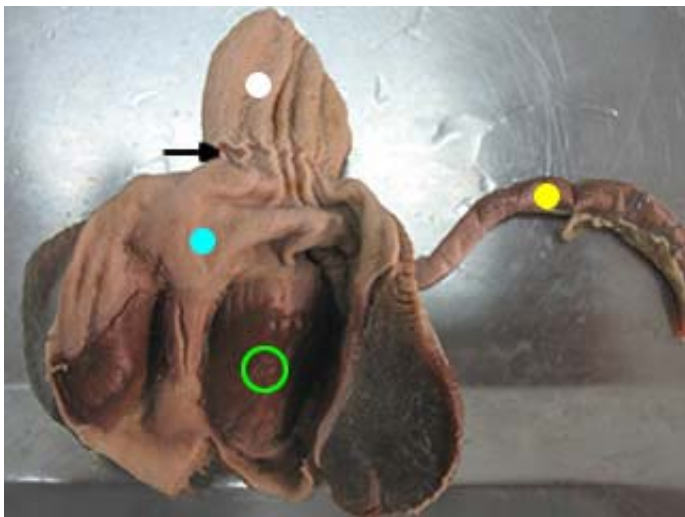
Dividido

- Pro ventrículo (glandular)

O pro ventrículo é glandular (para produção de suco gástrico), ou seja, estomago químico.

- Ventrículo (aglandular)

E o ventrículo (estomago mecânico ou muscular) é aglandular (para a produção de suco gástrico).



- - proventrículo
- - istmo
- - ventrículo
- - placa de secreção do ventrículo
- - duodeno

Função

Do pro ventrículo é a produção de suco gástrico (função: eliminar patógenos).

Estruturas

- Istmo

Entre pro ventrículo e ventrículo tem um afunilamento, istmo.

- Óstio pilórico ou duodenal

Óstio pilórico ou duodenal (abrindo o ventrículo). No ventrículo, externamente, tem aponeurose.

Aponeurose – espessamento de fáscia para dar origem ou inserção a um músculo.

Placa de secreção – protege o epitélio secretor.

- Bursa de fabricius

Dorsalmente ao proctodeu encontra-se a bursa de fabricius (bolsa cloacal).

Intestino delgado

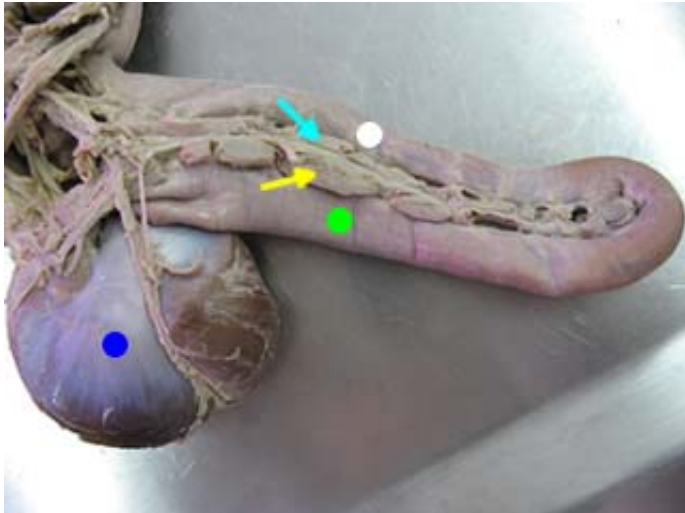
É dividido em duodeno jejuno e íleo.

Duodeno

O duodeno é dividido em alça descendente (flexura duodenal) e alça ascendente.

Pâncreas

O pâncreas encontra-se entre as duas alças do duodeno, na cavidade selomática, ele é dividido em lobo ventral (acompanha a alça descendente) e lobo dorsal (acompanha a alça ascendente), para cada lobo pancreático, existe um ducto pancreático.



- - estômago
- - duodeno descendente
- - porção ventral do pâncreas
- - duodeno ascendente
- - porção dorsal do pâncreas

Fígado

O fígado é dividido em dois lobos: direito (maior) e esquerdo (menor)

Vesícula biliar

No lobo direito do fígado encontramos a vesícula biliar; a bile é produzida pelos 2 lobos e chega a vesícula biliar pelo ducto hepato-cístico (este ducto é do lobo esquerdo).

- Ducto cístico entérico

Ligando a vesícula ao duodeno, ducto cístico entérico;

- Ducto hepato entérico

E ligando o fígado ao duodeno nos temos o ducto hepato entérico.

Jejuno

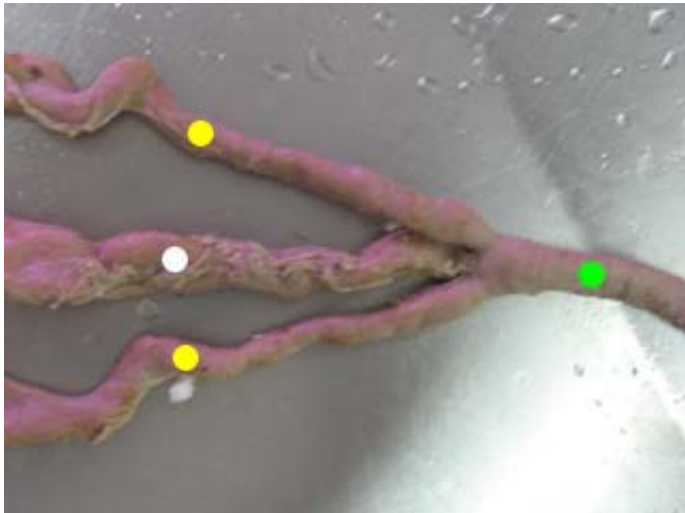
Jejuno (quando termina o pâncreas), tem o mesentério, em um determinado ponto do jejuno, surge uma pequena projeção denominada de divertículo de meckel/vitelino.

Íleo

Íleo é a partir dos dois cecos, onde você encontra os dois cecos, é onde se encontra o íleo (prega íleo cecal).

Intestino grosso

- Ceco (2)
- Colon
- Reto



- - colon-reto
- - íleo
- - ceco

- Cloaca
 - Coprodeu

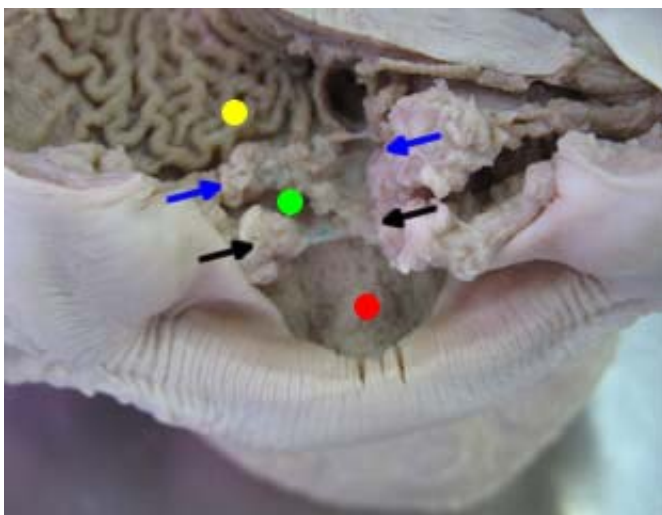
Prega copro-urodeal

- Urodeu

Prega uro-proctodeu

- Proctodeu

É formado por dois cecos, colón (pequeno), reto (pequeno), cloaca (quando se dilata o colon-reto) dividido em coprodeu (copro – fezes), urodeu e proctodeu. Prega copro-urodeal – apresenta-se dorsal e ventral. Divide o coprodeu do urodeu; prega uro-proctodeu (só dorsal) divide o urodeu do proctodeu. No urodeu, tem um óstio do oviduto (um só, lado direito é involuído).



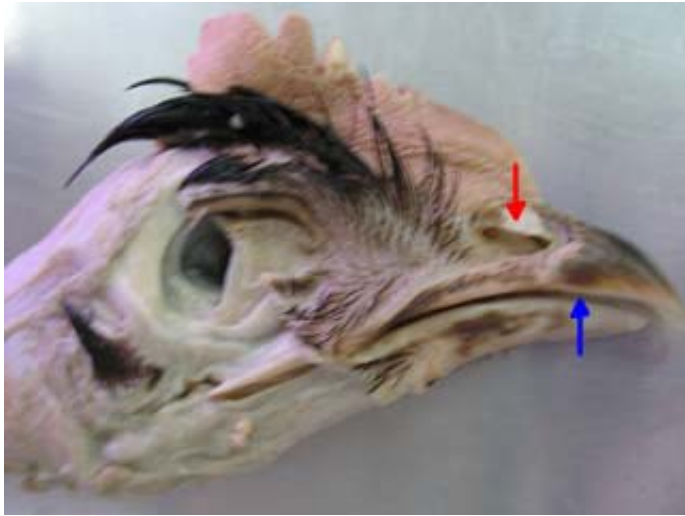
Cloaca

- - coprodeu
- - prega copro-urodeal
- - urodeu
- - prega uro-proctodeal
- - proctodeu

Sistema respiratório de aves

Opérculo

Narina, opérculo (membrana que cobre a narina).



- - opérculo
- - ranfoteca

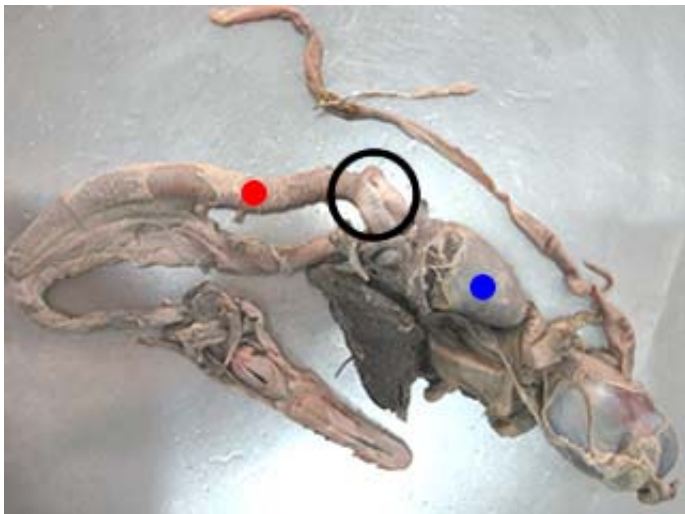
Cavidade nasal

Cavidade nasal é dividido por um septo, septo nasal; concha nasal rostral, media e caudal; laringe,

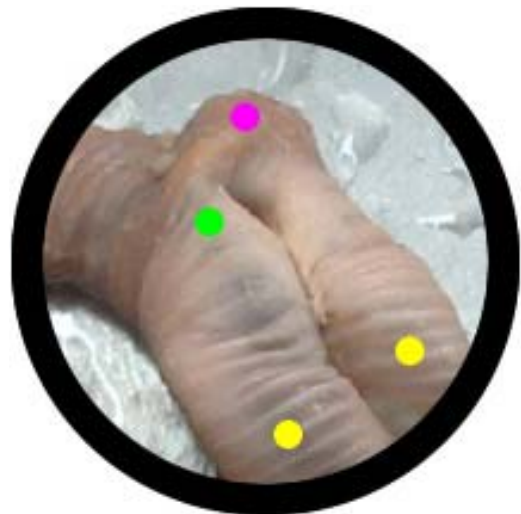Traquéia

Traquéia (com anéis cartilagosos totalmente fechados) ao chegar em nível de brônquios à traquéia se bifurca, e isto tudo é a siringe (últimos anéis traqueares e brônquios iniciais).

Siringe – órgão fonador das aves.



- - traquéia
- - coração
- - imagem ampliada ao lado



- - brônquios primários
- - siringe
- - caixa de ressonância (nos machos)

Psulo

Psulo é a carina; pulmões (pouco tecido elástico) ficam aderidos às costelas,

Sacos aéreos

São projeções a partir dos parabronquios que formam saculações para o interior e para fora da cavidade selomática

Sacos aéreos (controle) são projeções dos pulmões que se enchem de ar; sacos aéreos vão ser:

- Um saco aéreo cervical
- Um saco aéreo clavicular
- 2 sacos aéreos torácicos craniais
- 2 sacos aéreos abdominais

Função

Sacos aéreos (controle de termorregulação, equilíbrio aeroestático, ajudam as aves aquáticas a flutuarem; para a flutuação a ação de impermeabilização da superfície externa, marcada pela extremidade das penas, impede que esta ave quando na água molhe suas penas mantendo cativo desta forma o ar que se encontra ocupando os espaços entre as penas, desta forma melhorando a capacidade de flutuação das aves.

Sistema Reprodutor Masculino

É o sistema responsável pela perpetuação das espécies.

Função

Produção do gameta masculino e sua deposição no interior do sistema reprodutor feminino.

Produzir hormônios

Órgãos que o compõem:

- Dois testículos
 - Dois epidídimos
 - Dois ductos deferentes
 - Glândula seminal (2) - (vesículas seminais no eqüino)
 - Glândula próstata
 - Glândula bulbouretral (2)
 - Uretra masculina
- } Glândulas acessórias masculina

Maior que a feminina.

- Pênis (genitália externa)

Testículos

E uma glândula produtora de gametas e hormônios.

É um órgão parenquimatoso.

Glândula mista, formada por parênquima tubular.

Se encontra na bolsa (escroto). Quem reveste a cavidade é o peritônio. Projeção da cavidade abdominal, afastando-o do interior.

Compartimento tubular – proteção de gametas.

Compartimento intertubular – produção de hormônios.

Formato ovóide. Envolvido por uma túnica serosa (túnica vaginal visceral).

Bovino – vertical

Eqüino – horizontal

Fica dentro do escroto. Pré-púbico, perianal (gato); região intermediária (cão).

Exocrinamente – produzir gametas

Endocrinamente – produzir hormônios

FSH – produção dos gametas

LH – produzir testosterona

Apresentam

Duas superfícies

- Medial
- Lateral

Duas bordas

- Livre
- Epididimária

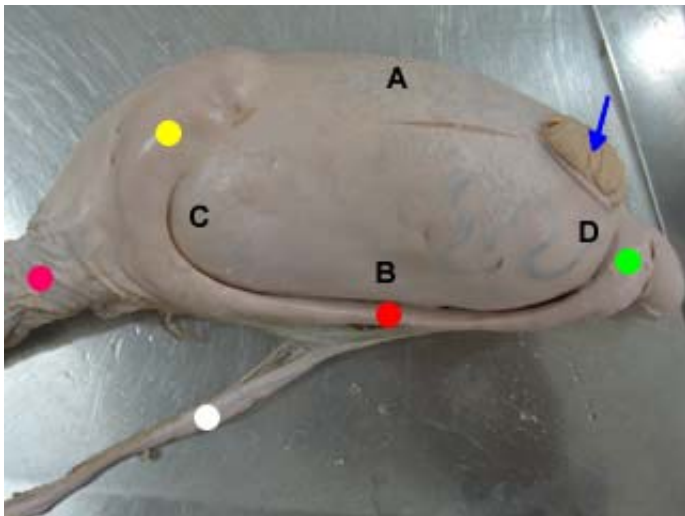
Onde encontra o epidídimo

Duas extremidades

- Capitata

Bovino – dorsal
Eqüino – cranial

- Caudada



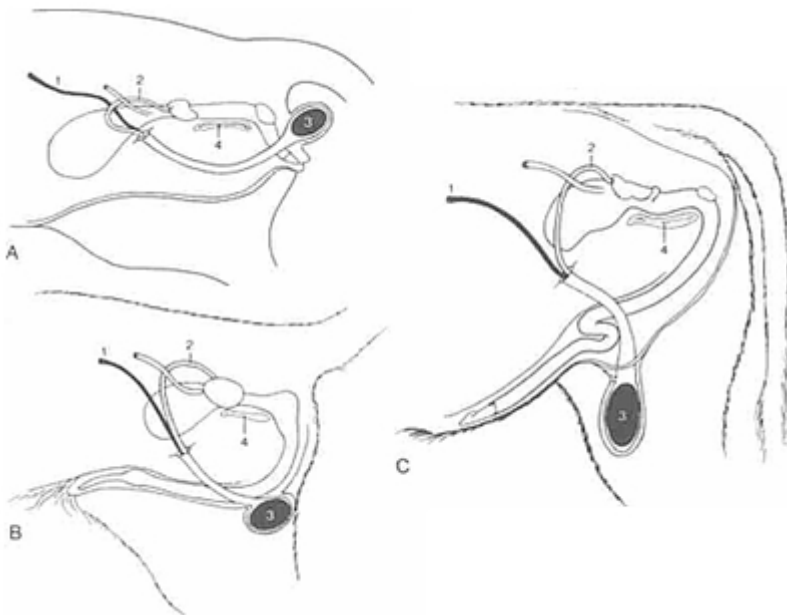
Testículo

- A - borda livre
- B - borda fixa ou epididimária
- C - extremidade capitata
- D - extremidade caudata
- - cauda do epidídimo
- - corpo do epidídimo
- - cabeça do epidídimo
- - parênquima testicular
- - ducto deferente
- - funículo espermático

Ligamento

- Ligamento próprio do testículo.
- Mesórquio

Liga a parede da cavidade abdominal com a gônada.



As posições perineal, intermediária e inguinal do escroto no gato (A), no cão (B) e no touro (C).

- 1 - Artéria testicular
- 2 - Ducto deferente
- 3 - testículo
- 4 - sínfise pélvica.

Localização

Na região pré-púbica, encerrados na bolsa escrotal.
São de formato ovóide.

Estruturas

- Túnica vaginal visceral

Envoltório seroso do testículo

Recobre externamente o testículo.

- Túnica albugínea

Tecidos conjuntivo, que reveste o parênquima testicular abaixo da túnica vaginal visceral

Túnica fibrosa, tecido conjuntivo do tipo fibroso, mantém a forma.

Ela envolve o corpo cavernoso.

A túnica fibrosa lança projeções para dentro do parênquima (projeções albugíneas). Vão ao centro do parênquima, mantendo uma coluna de tecido ao centro). Uma vez cortada o parênquima vem para fora.

Trabéculas da albugínea – projeções para dentro do parênquima. Essas projeções dividem o parênquima em lobos.

Elas vão em direção ao centro do parênquima testicular para formar o septo ou mediastino testicular.

- Parênquima testicular

Consiste em túbulos seminíferos, sustentados por tecido conjuntivo frouxo intralobular. Estes se unem e formam os túbulos retos que por sua vez formam os ductos eferentes

Túbulos seminíferos – começa na rede testicular e termina na rede testicular. Produz os espermatozóide.

Rede testicular – comunicação do túbulo seminífero com o epidídimo. Pega os espermatozoides formados pelo túbulo e os conduz para o epidídimo.

Projeção central (mediastino testicular) – porção central do parênquima testicular (dividido em lobos internamente)).

- Mediastino ou septo testicular

Projeção da túnica albugínea para dentro do parênquima testicular


Septo – formado por tecido fibroso.

Encontramos a rede testicular ou retetestis (furinhos, ductos).

Rede testicular – se junta para formar o ducto eferente.

- Lóbulos testiculares

Divisões do parênquima testicular, delimitadas por projeções transversais da túnica albugínea



Testículo

- - mediastino testicular
- - projeções da albugínea para o parênquima
- - túnica albugínea (contato direto com o parênquima)
- - túnica vaginal visceral
- - túnica vaginal parietal
- - parênquima testicular

Epidídimo

Encontra-se aderido ao testículo na borda epididimária.

Viscera oca, liga o testículo ao ducto deferente.

Túbulo seminífero – antes de chegar à rede testicular → túbulos retos – próximo à cabeça do epidídimo se unem → túbulo eferente – passam para a cabeça do epidídimo.

Dividido em:

- Cabeça
- Corpo

Entre a parietal e a visceral

- Cauda

Função

- Nutrir
- Amadurecer (maturação)

Amadurecimento do espermatozóide, aparecimento da cauda, perda da gota: atrapalha o flagelo na sua locomoção.

- Armazenar

Quem faz esta função é a cauda do epidídimo.

- Transportar

Os espermatozoides do testículo até o ducto deferente.

Transporte, nutrição, amadurecimento e armazenamento dos espermatozoides.

Quando o epidídimo chega a sua capacidade de armazenamento, ele absorve os espermatozoides mais velhos (isso ocorre na cauda do epidídimo).

Transportar, nutrir e fazer a maturação do espermatozóide e conduzi-lo do testículo para o ducto deferente.

Ligamento

- Ligamento da cauda do epidídimo.

Ducto deferente

Tubo que conduz os espermatozoides da cauda do epidídimo até a uretra pélvica, passando pelo funículo espermático.

Ducto deferente sai da cauda do epidídimo, faz a comunicação da cauda do epidídimo com a uretra pélvica.

- Ampola do ducto deferente

É a dilatação do ducto deferente, na sua parte final, dentro da cavidade pélvica, dorsal à bexiga urinária, que é unida por uma prega de peritônio denominada de prega genital. Nesta prega encontra-se o útero masculino, que é um resquício do aparelho reprodutor feminino.

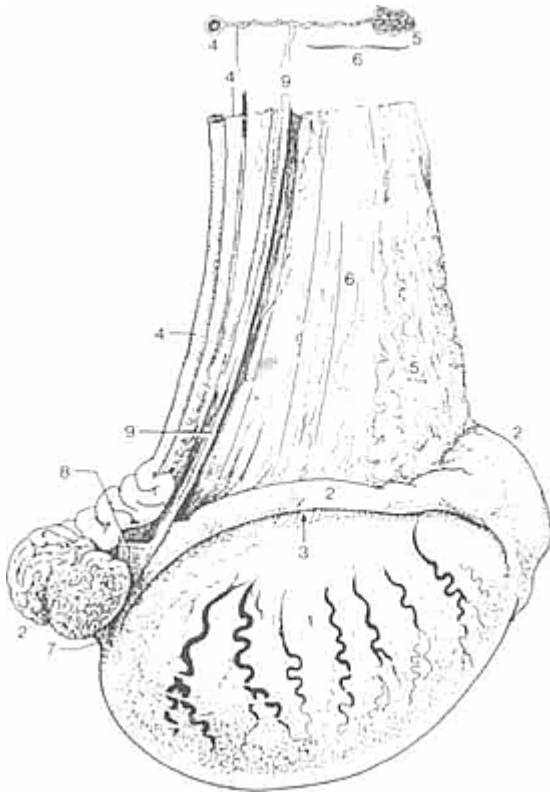
No ducto deferente a camada mais espessa é a ampola.

A ampola não tem alteração da luz.

A dilatação só ocorre na parede, a luz não se altera. Esta dilatação é a ampola do ducto deferente.

Prega genital – fica entre os ductos deferentes. Prega de peritônio. Nesta prega se encontra o útero masculino.

Porção final – nos animais que apresentam glândula vesicular, a porção final se liga ao ducto ejaculador ou ejaculatório (união do ducto da glândula vesicular com o ducto deferente).



Vista lateral do testículo direito de um garanhão.

- 1 - Testículo
- 2 - cabeça do epidídimo
- 2' - corpo do epidídimo
- 2'' - cauda do epidídimo
- 3 - seio do epidídimo
- 4 - Ducto deferente
- 4' - meso Ducto deferente
- 5 - plexo pampiniforme (separado)
- 6 - mesórquio
- 7 - ligamento próprio do testículo
- 8 - ligamento da cauda do epidídimo
- 9 - borda cortada de prega unindo lâminas visceral e parietal da túnica vaginal.

Cordão ou Funículo Espermático

É a reunião de estruturas que entram e saem do testículo, passando obrigatoriamente pelo canal inguinal.

É um sistema de estrutura que saem ou entram no testículo.

Passa dentro do canal inguinal

Canal inguinal – comunicação entre a cavidade abdominal e o escroto, que se encontra entre o óstio inguinal interno e externo, e é forrado pela túnica vaginal parietal (serosa). Ducto deferente, artérias, veias (peça solta que tem todas os órgãos), óstio inguinal externo, ligamento mesórquio.

No interior do canal inguinal tem o cordão ou funículo espermático. Na castração corta-se este cordão.

Formado por:

- Vasos testiculares (artérias, veias e linfáticos)
- Ducto deferente
- Plexo testicular nervoso autônomo
- Feixe de tecido muscular liso (m. Cremaster interno)
- Camada visceral da túnica vaginal.

Obs: plexo pampiniforme (varias pequenas veias).

Estruturas que formam o cordão espermático: são artérias, veias, vasos linfáticos, ducto deferente, plexo testicular nervoso autônomo, feixe de músculo liso e camada visceral da túnica vaginal.

Túnica vaginal

- Camada visceral

A túnica vaginal parietal e a visceral se unem em um certo ponto. Este ponto de união é a borda fixa. Ligamento mesórquio.

Funículo espermático e o testículo.

- Camada parietal

Faz parte da parede do escroto.

Encontra-se forrando o canal inguinal e o escroto internamente.

- Músculo cremaster externo.

Fica aderido na túnica vaginal parietal do escroto.

Porque esta túnica está mais próxima do testículo.

Projeção do músculo oblíquo interno. Acompanha a túnica vaginal parietal internamente, fica aderido (inserido) na porção inicial do escroto, logo após o término do canal inguinal.

Bolsa escrotal

É uma projeção da cavidade abdominal, que aloja os testículos e que se encontra dividida por um septo.

Projeção da cavidade abdominal.

O escroto é dividido em septo

Formada

É constituída de camadas, que correspondem às da parede abdominal considerando do lateral ao medial.

- Pele (pigmentada e possui pêlos)
- Túnica dartos (septo do escroto)

Após a túnica dartos tem pele.

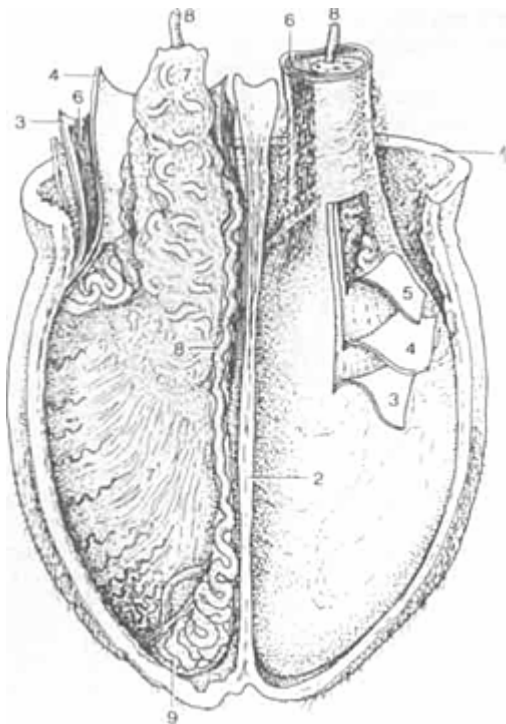
Túnica muscular (musculatura lisa).

- Fásia escrotal ou fásia espermática

Tecido conjuntivo frouxo, isso facilita que a túnica dartos aumente a superfície.

- Camada parietal da túnica vaginal

Pele → túnica dartos → fásia escrotal ou espermática → músculo cremaster → túnica vaginal parietal → túnica vaginal visceral → testículo



Vista cranial do escroto aberto de um touro; os revestimentos dos testículos foram parcialmente dissecados.

- 1 - Cútis escrotal e dartos
- 2 - septo escrotal
- 3 - fásia espermática externa
- 4 - lâmina parietal de túnica vaginal
- 5 - lâmina visceral (dissecada da superfície do testículo)
- 6 - músculo cremaster
- 7 - lâmina visceral de túnica vaginal cobrindo estruturas no funículo espermático
- 7' - lâmina visceral sobre os testículos
- 8 - Ducto deferente
- 9 - cauda do epidídimo

Termoregulação testicular

É o mecanismo que regula a temperatura do testículo, para que estes fiquem em temperatura ideal de gametogênese.

Mecanismo fisiológico que permite que a espermatogênese (produção de espermatozóide) ocorra a uma temperatura inferior a temperatura corpórea interna.

Interior do corpo apresenta temperatura média interna (dependendo da espécie). A espermatogênese tem que ocorrer a 1 ou 1,5 grau abaixo da temperatura do corpo. porque senão pode trazer degeneração no gameta.

Eles atuam em conjunto (túnica dartos, músculo cremaster e plexo pampiniforme – malha de veias que saem do testículo envolvendo a artéria testicular de forma que o contato físico entre a artéria e veias possibilitem a troca de calor entre essas estruturas, onde as veias na sua trajetória do testículo para o corpo ganham calor, a temperatura da artéria que vem do interior do corpo para o testículo. O inverso é verdade para a artéria).

O corpo está exposto a variações de temperatura, então em determinado momento precisa perder temperatura em relação à temperatura do corpo.

O músculo cremaster está aderido ao escroto.

Para perder calor: o músculo cremaster relaxa (afasta o escroto do corpo) → alonga e distancia o escroto → túnica dartos aumenta a área (abre os poros da pele, aumentando transpiração) → escroto dilata → plexo pampiniforme.

Dias quentes – aumenta a distância do escroto (músculo cremaster relaxa) → aumenta o canal → aumenta a área → diminui a temperatura testicular.

Dias frios – músculo cremaster contrai (deixa o escroto próximo ao corpo) → túnica dartos contrai → plexo pampiniforme mais perto do corpo, perda de calor mínima (diminui a área de troca).

Estruturas

Estrutura que promovem a termoregulação: músculo cremaster, túnica dartos e plexo pampiniforme.

- Túnica dartos

Quando relaxada aumenta a superfície escrotal, quando contraída diminui a superfície escrotal.

Diminui a área do escroto.

- Músculo cremaster

Função – quando ele contrai, ele aproxima o escroto do corpo, quando ele relaxa, ele afasta o escroto do corpo (isso ajuda na termoregulação).

- Plexo pampiniforme

As veias testiculares formam o plexo pampiniforme.

Glândulas Sexuais Acessórias

Produzir o plasma seminal

Fazem o maior volume do plasma seminal.

Túbulo seminífero + epidídimo + glândulas acessórias = Produz o plasma seminal.


Vesícula urinária, glândula vesicular (par – junto à vesícula). No equino se chama vesícula seminal. O cão e o gato não tem. Próstata (caudal) extremidade pequena, glândula bulbouretral (não tem); colículo seminal (onde chega o ducto deferente).

Se castrar o animal, estas glândulas diminuem, pois elas são hormonais.

- Glândulas vesiculares (vesícula seminal no equino) (2)

Não existe nos carnívoros, é uma glândula par, localiza-se dorsal a bexiga

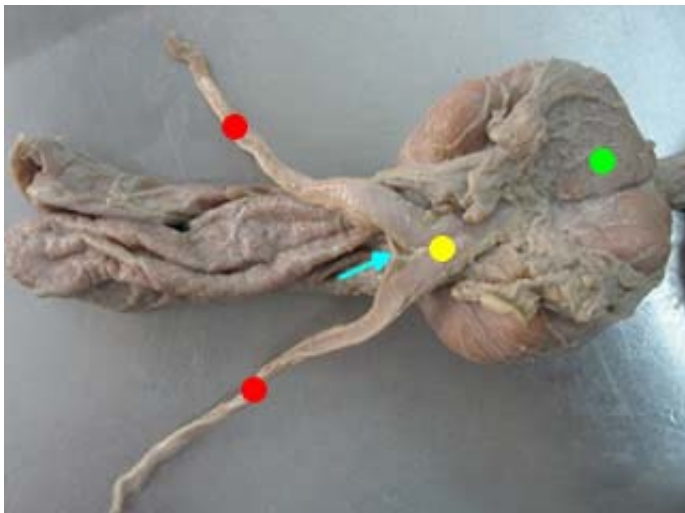
Cranial a esta estrutura tem a próstata.



- - bexiga
- - glândulas seminais (eqüino = vesícula seminal)
- - colículo seminal (dentro, por baixo)
- - próstata
- - glândulas bulbouretrais

- Próstata (todas espécies)

É impar e existe em todas as espécies, está caudal ao colo da bexiga, envolve a uretra
 O cão só tem próstata.



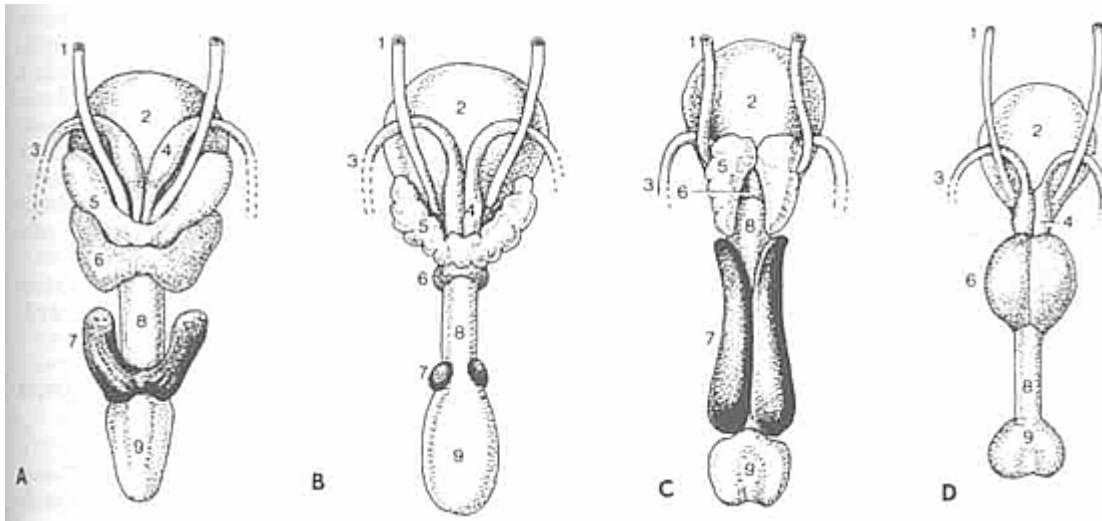
- - próstata
- - ampola
- - prega genital
- - ductos deferentes

- Glândula bulbo uretral (2)

Não existe nos cães e é uma glândula par, se localiza no bulbo do pênis

Gato tem, somente cão não tem.

No suíno é bem grande. No gato é pequena.



Glândulas genitais acessórias de garanhão (A), touro (B), varrão (C) e cão (D).

- 1 - Ureter
- 2 - bexiga
- 3 - Ducto deferente
- 4 - glândula ampolar
- 5 - glândula vesicular
- 6 - corpo da próstata
- 7 - glândula bulbouretral
- 8 - uretra
- 9 - bulbo do pênis

Função

- Lubrificante
- Neutralizante do pH uretral masculino e da vagina feminina
- Veículo ou meio de condução dos espermatozóides
- Nutrição

Uretra masculina

Estrutura comum ao sistema genital e urinário estende-se da vesícula urinária até a glândula do pênis.

Folículo seminal – projeção dorsal.

Dividida em:

- Uretra pélvica ou membranosa

Inicia-se na bexiga (óstio uretral interno) e vai até o arco isquiático. Na sua mucosa existe uma projeção denominada colículo seminal, local onde se abre o ducto comum (ducto deferente mais o ducto da glândula vesicular)

Colículo seminal – é a chegada do ducto deferente na uretra. Faz-se uma projeção na uretra.

- Uretra peniana ou esponjosa

Inicia-se no arco isquiático e se projeta na glândula do pênis (óstio uretral externo)

Existem autores que consideram uma porção denominada uretra prostática.

Processo uretral – projeção da uretra, na glândula cortada ao meio.

Genitália externa

Pênis

É o órgão masculino da cópula, formado de tecido erétil e tecido conjuntivo.

O pênis do gato tem na glânde varias espículas na superfície. Isto serve para ativar a ovulação da fêmea. A gata só ovula na copula. Essas espículas trazem dor ao animal, irritam a região, desenvolvendo uma mensagem que vai ser levada pelo SNA ate a área líbica (aumentando o pico de LH). Este pico chega ao ovário fazendo com que ela ovule.

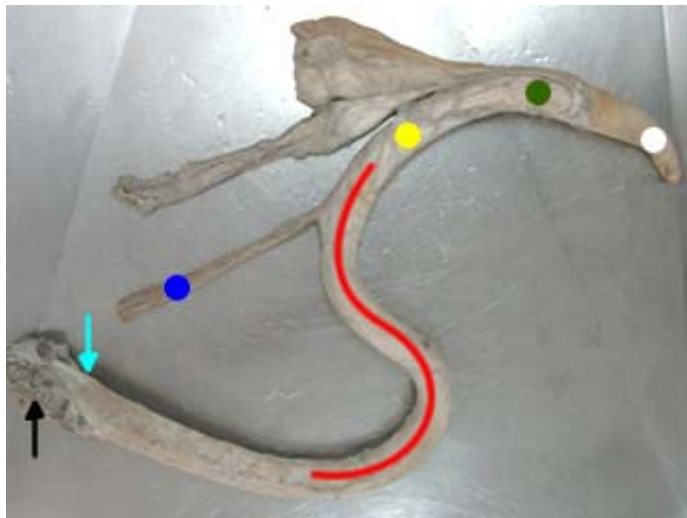
Quando o gato é castrado estas espículas desaparecem.

No pênis do bovino e suíno tem uma flexura peniana. Esta flexura dificulta muito a sondagem.

Classificados em:

- Fibroelástico

Grande concentração de tecido conjuntivo e pouca concentração de tecido erétil (ruminante e suíno)
+ tecido conjuntivo – tecido erétil.



Pênis do bovino (fibroelástico)

- - músculo ísquio cavernoso
- - bulbo do pênis ou raiz do pênis
- - músculo retrator do pênis
- - flexura sigmóide ou "S" peniano
- - corpo do penis
- - ligamento apical do pênis
- - glânde

- Hemodinâmico

Grande concentração de tecido erétil e pouca concentração de tecido conjuntivo (equino e carnívoros).
+ tecido erétil – tecido conjuntivo.

Enche-se de sangue, aumentando de tamanho e fica rígido. O sangue é mantido no seu interior por válvulas. Terminada a cópula, o sangue sai e o pênis diminui de tamanho e volta ao prepúcio.

Dividido em:

- Raiz do pênis (bulbo do pênis)

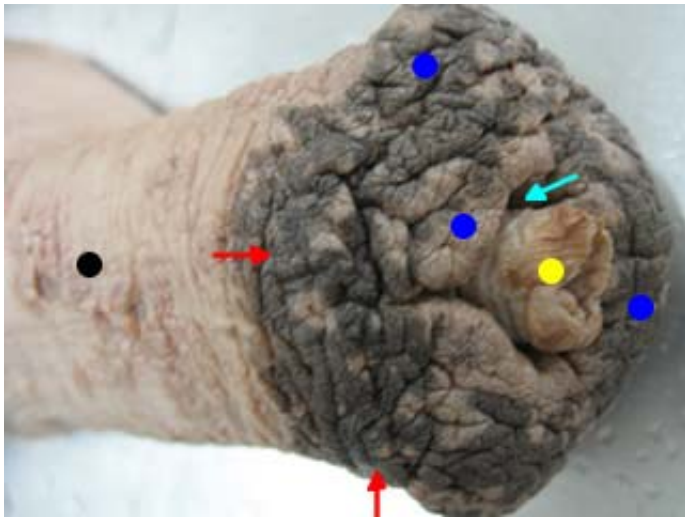
Localizada no arco isquiático, é onde ele se fixa ao esqueleto.

A raiz do pênis fica no ísquio. Pênis fica colocado ventralmente no animal.

Parte globosa (volumosa), se insere no ísquio.

- Corpo do pênis

Formado em grande parte pelo corpo cavernoso.



Pênis do eqüino (hemodinâmico)

- - corpo do pênis
- - coroa da glânde
- - glânde do pênis
- - fossa do processo uretral
- - processo uretral

- Glânde do pênis

É a dilatação do corpo esponjoso, na extremidade do pênis.

Toda penetração do cão na vagina da fêmea é a glânde.

Bem grande no cão, já o eqüino tem a glânde menor.

Toda glânde é formada por corpo esponjoso.

O corpo esponjoso também é encontrado envolvendo a uretra.

Processo dorsal da glânde – na região apical, dorsal ao corpo do pênis, partindo da glânde em direção caudal.

Dilatação do corpo esponjoso na região apical do pênis.



Pênis do eqüino

- - coroa da glânde
- - glânde do pênis
- - fossa do processo uretral
- - processo uretral

Dividida em:

- Colo
- Coroa
- Glânde

Estruturas

- Corpo cavernoso

Forma a maior parte do pênis.

- Corpo esponjoso

Envolve a uretra esponjosa (peniana).

- Músculo isquiocavernoso (todas espécies)

Uni o pênis ao arco isquiático.

Ligamento do corpo (na verdade bulbo ou raiz) com o ísquio.

- Músculo retrator do pênis (2)

É um músculo liso e tem a função de retrain o pênis para dentro do prepúcio.

Osso peniano – o corpo cavernoso se ossifica e fica envolta o corpo esponjoso. Somente cão tem o osso peniano.

Ligamento apical do pênis – bem grande no bovino.

Flexura peniana – sigmóide ou “S” peniano (bovino).

Vascularização


O pênis é suprido de sangue por três artérias: artéria pudenda interna, pudenda externa e obturatória, estas emitem sangue que vão irrigam o pênis. As veias do pênis são satélites.

- Artéria pudenda interna
- Artéria pudenda externa
- Artéria obturatória

Prepúcio

É uma dupla invaginação da pele que contem e cobre a porção livre do pênis, quando este não estiver ereto.

A parte livre, móvel do pênis, fica guardada no prepúcio.



Pênis do cão

- - osso peniano
- - parte alongada da glande
- - bulbo da glande do pênis
- - prepúcio
- - corpo do pênis
- - raiz do pênis

Apresenta

Duas partes:

- Externa
- Interna

Óstio

- Óstio prepucial

Sistema sensorial

Nos coloca com o meio de forma que se consiga interagir: visão, audição, gustação e olfação.

Audição – responsável pelo equilíbrio. Movimento no labirinto. Passa informação que gera potencial de ação e a informação chega no cerebelo. Impulso já codificado.

Visão – distancia e posicionamento.

Visão

Estruturas acessórias ou anexas ao globo ocular.

Arcabouço ósseo – da sustentação. Osso + cartilagem + músculo + tecido conjuntivo.

Esqueleto – só osso.

Arcabouço – forma proteção. Mantém em determinado local. Agredido por pressão, traumas.

Forma uma estrutura para acomodação do globo ocular.

Órgãos da visão

Órbita

Arcabouço ósseo que protege e aloja o bulbo ocular encontra-se em posições diferentes na face de acordo com o animal, se ele é predador ou presa.

Presa – lateralizada (coelho)

Predador – medializada (gato)

O equino só não tem visão em 5° na base da cauda. Ele enxerga 95% do seu raio de visão.

É formada pelos ossos: frontal, zigomático, lacrimal, maxilar, esfenoide, palatino e temporal.

Pálpebras

Controlam a entrada da órbita que é delimitada pela borda orbital.

Controla a passagem de luz.

Apresenta

- Cílios

Cílios – servem para a proteção, são sensitivos.

- Glândulas tarsais

Glândula T – glândula de produção de secreção com componentes gordurosos, que servem para a lubrificação da córnea.

- Superior e inferior

A pálpebra superior é móvel e maior que a inferior.

- Fissura palpebral – abertura entre as pálpebras
- Ângulos e comissuras – diâmetro que se encontra entre as duas pálpebras terceira pálpebra (glândula mictante e basderiana)

Ângulo (diâmetro) maior de comissura.

- Internamente e externamente

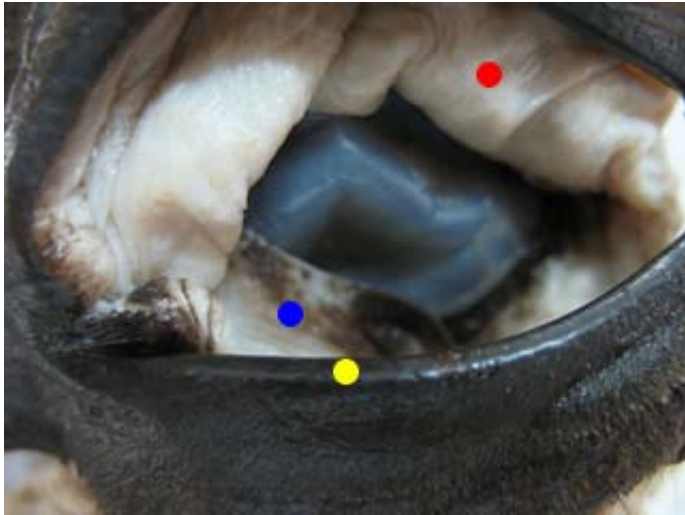Externamente – pele

Internamente – mucosa

- Terceira pálpebra (todas espécies)

É mucosa (conjuntiva), cartilagem em forma de T. Promove uma maior proteção ao globo ocular. Tapa toda a região. Fica no ângulo medial do olho. Atua de medial, pouco ventral, para lateral.

Associada a cartilagem em forma de T. Glândula da terceira pálpebra.



- - conjuntiva da pálpebra superior
- - pálpebra inferior
- - terceira pálpebra

Conjuntiva

Liga a pálpebra ao bulbo ocular, sendo localizada na região dorsolateral da órbita, e se abre por meio de 10 a 15 ductos excretores, na superfície da conjuntiva bulbar perto do fórnix superior. Existem ainda as glândulas lacrimais acessórias que se encontram difusas nas conjuntivas.

A drenagem da lagrima ocorre por meio dos ductos lacrimais, saco lacrimal e ducto naso lacrimal, que convergem as lagrimas para a narina.

É uma mucosa frouxa que permite a movimentação do globo ocular. É dividida em dois: globo ocular e a outra relacionada à pálpebra. Formando um fundo de saco cego. Pode indicar anemia. Muito vascularizada. Sacos conjuntivais, encontro fórnix.

Aparelho lacrimal

Produção de lagrimas, pela glândula lacrimal.

A órbita tem uma depressão para acomodar a glândula.

Glândulas que formam o aparelho lacrimal:

- Glândula tarsais
- Glândula da terceira pálpebra
- Glândula lacrimal

Lagrima forma uma película na conjuntiva superior, para esta lagrima se espalhar por todo o olho.

Produz lagrima

Drena pelo ducto lacrimal (da lagrima)

Para cada pálpebra no ângulo medial, tem um ducto para a drenagem da lagrima e se une no saco lacrimal. A lagrima é produzida em uma constante, 24 horas por dia. Até quando se esta dormindo.

Ducto lacrima → saco lacrimal → ducto naso lacrimal.

Periórbita

Fáscia que envolve toda estrutura do globo ocular posteriormente juntamente com os músculos do globo ocular

Músculos bulbares

- 4 retos – reto lateral, reto medial, reto dorsal, reto ventral.
- 2 obliquos – dorsal, ventral
- 1 retrator do bulbo ocular

Função

Movimentar o globo ocular. Melhorar os ângulos de visão. Alteração nestes músculos pode ocasionar alterações no foco.

Todas estas estruturas são as estruturas acessórias.

Globo ocular – responsável pela visão.

Bulbo Ocular ou Globo Ocular

Parte responsável pela visão, é a porção mais intrincada do olho. Esta estrutura recebe raios luminosos, transforma-os em impulsos nervosos e transmite-os centros superiores no cérebro.

Apresenta-se dividida em três lamina de tecido:

- Lamina externa ou fibrosa – fibrosa que consiste de esclera e córnea

Mais externo – fibrosa

- Lamina vascular media – também chamada de úvea, é a lamina nutriente e consiste na íris, corpo ciliar e da coróide.
- Lamina interna nervosa – que consiste na retina

Estrutura que tem a capacidade de captar a luz. Processar o estímulo e levar para o encéfalo (SNC)

Retina – é formada pelo diencéfalo. Formadora da terceira camada.

Lamina externa

Esclera

Localiza-se posterior a córnea e é toda branca do olho sendo esta opaca (área cribiforme ou crivosa)

Parte posterior

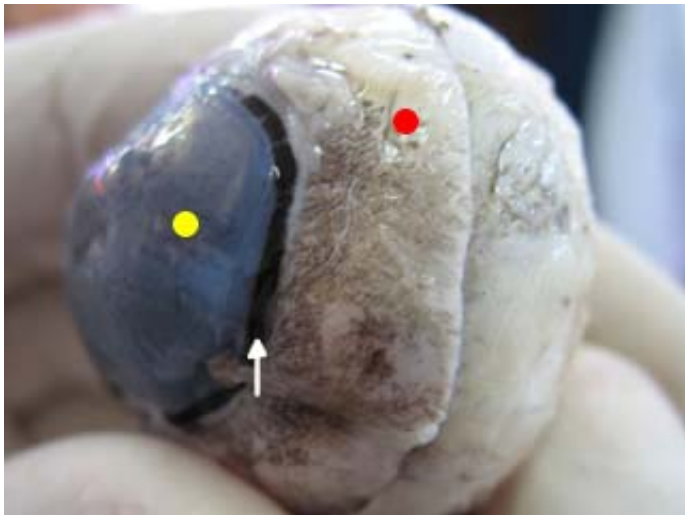
É opaca (parte branca). Não permite a luz. Perda da luminosidade.

Opaca – esclera

Limbo

Opaca (esclera) + transparente (córnea) = limbo (preto)

O limbo é a separação da esclera e a córnea.



Globo ocular

- - esclera
- - limbo (união da córnea com a esclera)
- - córnea

Córnea

É virtualmente uma continuação da esclera, localiza-se anterior a esclera e é totalmente transparente, a córnea não tem vascularização, exceto na periferia.

Parte anterior é translúcida. Permite a passagem dos raios luminosos (córnea) transparente.

Área crivosa – local de passagem das fibras nervosas (nervo óptico)

Córnea é avascular, só tem vascularização na periferia, no limbo. Como a córnea é nutrida? Pela lagrima e o humor aquoso internamente.

Transparente – córnea

Lamina vascular

Coróide

Localiza-se na face posterior do globo ocular, tem íntimo contato com a esclera (tapetum)

Posterior ao globo ocular, formando a esclera. Dividida em camadas: uma é capaz de refletir a luz.

Estrutura de coloração metálica (tapete lúcido)

Coróide – forrando a porção posterior

Tapete lúcido – faz parte da coróide. Tem várias camadas (suíno e humano).

Corpo ciliar

É a continuação da coróide em direção rostral, conecta a coróide com a periferia da íris

Continuação da coróide

Ligamento suspensor da lente – local onde a lente fica (cristalino)



Interior do globo ocular

- - pupila
- - íris
- - corpo ciliar

- - tapete lúcido / coróide

Íris

É a porção mais anterior da úvea, ela é um diafragma que se estende do corpo ciliar e se situa anterior a lente, é pigmentada e determina a cor dos olhos.

A fenda formada pela íris é a pupila.

Demarca a pupila, projeção da lamina ocular, diafragma de musculatura lisa. Midriase (↑) e miose (↓).

Disco óptico – fina camada em parte posterior do globo ocular. Dorsalmente a ele existe uma área de espessamento dessa região (macula densa)


Lamina nervosa

Retina

É a lamina mais interna do bulbo ocular, localizada somente na parte posterior do bulbo.

Macula densa

Região da retina que possui grande concentração de cones e bastonetes.



Interior do globo ocular

- - humor vítreo
- - retina

Cristalino (lente)

Lente que converge os raios luminosos para a macula densa. Ligamento superior da lente é uma estrutura que fixa a lente ao corpo ciliar.

Corpo vítreo – preenche a câmara vítrea. Condição de conduzir a luz. Direciona ou muda o raio luminoso. Lente ou cristalino (visivelmente falando, lembra um M&M) – corpo ciliar dá sustentação o cristalino. O cristalino fica acoplado ao corpo ciliar e o ligamento suspensório fixa.

Câmara anterior

Espaço delimitado pela córnea e a íris, este compartimento é preenchido por um líquido denominado humor aquoso.

Câmara anterior – ajusta o foco. Internamente câmara de líquido mais ou menos gelatinoso. O que mantém o cristalino no lugar é o líquido que fica sobre pressão para mantêm a lente no lugar.

Câmara posterior

Espaço delimitado pela íris e pelo cristalino, este compartimento é preenchido por um líquido denominado humor aquoso.

Câmara posterior – entre a córnea e a íris.

Os dois (câmara anterior e câmara posterior) são preenchidos pelo humor aquoso.

Câmara vítrea

Espaço delimitado pelo cristalino e a retina, este compartimento é preenchido pelo corpo vítreo.

Câmara vítrea – é preenchida pelo corpo vítreo, é mais gelatinoso. Meio de refração

Nervo óptico

Transporta o estímulo nervoso para o cérebro.

Audição

Estão relacionados com o equilíbrio (posição, andamento) e a audição.

Ouvido externo – é a parte que esta relacionada com a captação da onda sonora.

Pavilhão auricular – molde de cartilagem recoberto por pele internamente e externamente de acordo com a espécie. Maior ou menor movimento auricular.

O pavilhão expressa o que o animal vai fazer (dando sinais de defesa).

Órgão da audição

É dividido em ouvido ou orelha externa, media e interna.

Ouvido externo

Constituído de pavilhão auricular e meato acústico.

Canal horizontal

Pavilhão + parte óssea = meato (revestido por pele)

Cartilagem em forma de anel – cartilagem anular

Pavilhão auricular

Cartilagem revestida por pele que conduz as ondas sonoras ate o ouvido médio. Possui glândulas que produzem cerúmem que conferem proteção.

Meato acústico

Parte afunilada conduz a onda para membrana timpânica. Baixa a pressão de oxigênio. Microbiota cerúmem.

Ouvido médio ou cavidade timpânica

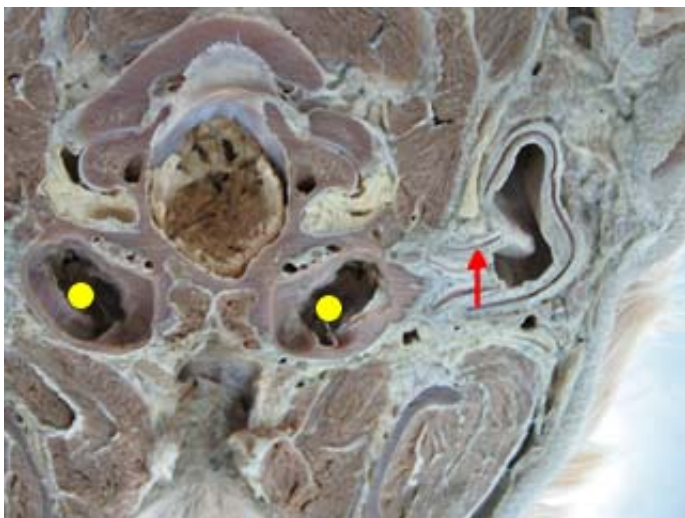Onde tem a comunicação da faringe com as tubas auditivas, onde se encontram o martelo, bigorna e estribo (menores ossos do corpo).

É um espaço irregular no osso temporal, preenchido de ar.

Faz dilatação, de acordo com o animal, pode ser maior ou menor. Comunicação com a faringe através do óstio faringe da tuba auditiva.

Os três menores ossos do corpo.

Cartilagem anular – entre o externo e o médio. A membrana timpânica de acordo com a onda estará frouxa ou rígida. Estímulos mecânicos através dos ossos martelo, bigorna e estribo.



- - cartilagem anular
- - bulha timpânica

Membrana timpânica

Membrana de tecido conjuntivo que separa o ouvido médio do ouvido externo.

É no ouvido médio que encontramos os menores ossos do corpo: martelo, bigorna e estribo.

Tuba auditiva

Ouvido interno

Duas partes

- Labirinto ósseo

Um serie de cavidades na parte petrosa do osso temporal

Labirinto ósseo – canais abertos dentro do osso temporal (porção petrosa – espaços)

- Labirinto membranoso

Uma serie de sacos membranosos comunicantes e ductos contidos na cavidade óssea.

Labirinto membranoso – é menor que o ósseo. Dividido em: vestíbulo, cóclea e canais semicirculares (utrículo).

Entre o labirinto ósseo e o membranoso tem um espaço que é preenchido por um liquido perilinfa.

Dentro do membranoso o liquido é a endolinfa (muito receptores).

Labirinto ósseo

Três partes que apresentam a perilinfa

- Vestíbulo

VIII nervo – vestíbulo (equilíbrio)

- Canais semicirculares
- Cóclea

Coclear – audição

Nervo vestibular + nervo coclear = VIII par de nervo craniano.

Labirinto membranoso

Apresenta em seu interior a endolinfa.

Postura e equilíbrio.

Sistema endócrino

Esta relacionado a secreção, determinados tecidos glandulares vão produzir secreção que vão ser lançadas na corrente sanguínea.

Relacionado com a homeostase.

Formado por glândulas capazes de secretar substâncias, chamadas de hormônios que vão atuar como sinalizadores para que determinadas funções sejam desenvolvidas/desencadeadas ou supressão de determinada ação ou reação. Essas secreções, de uma forma generalizada vão para a corrente sanguínea.

Glândulas endócrinas

- Hipófise
- Pineal
- Tireóide
- Paratireóide
- Adrenal
- Estômago
- Intestino
- Rim
- Útero
- Placenta
- Corpo lúteo
- Testículo

Hipófise

Armazena, produz e secreta hormônios (FSH, LH, ADH, TSH, GH, adreno-corticotrófico)

Localização

Diafragma da sela túrcica. Repousa no osso basesfenóide, ligada ao hipotálamo. Caixa craniana, apoiada no osso basesfenóide.

Pineal

Produz melatonina e a partir disso seratonina. Ritmos circadianos são controlados por ela; controla a liberação de gnRH.

Localização

Epitálamo, que se localiza na região caudo dorsal ao diencéfalo, entre os hemisférios cerebrais, rostral ao cerebelo e aos colículos rostrais.

Tireóide

Produz calcitonina, T3 e T4.

Localização

Cão – caudal a laringe, lateral a traquéia.

Suíno – lateroventral a traquéia.

Eqüino e bovino – dorsal a traquéia.

Paratireóide

Produz paratormônio.

Localização

Medial a tireóide, caudal a laringe, lateral a traquéia.

Adrenal

Produz glicocorticóides, mineralocorticóides, adrenalina, noradrenalina.

Localização

Lado esquerdo - crânio medial ao pólo cranial do rim lateralizado a artéria aorta, na região sublombar.

Lado direito - crânio medial ao pólo cranial do rim lateralizado a veia cava caudal, na região sublombar.

Estomago

Produz secretina, enterogastrona.

Intestino

Duodeno – parte inicial que faz aumentar a concentração de bicarbonato de sódio no suco pancreático.

Rim

Renina e aldosterona.

Útero

Produz prostaglandina $F_{2\alpha}$

Placenta

Produz progesterona

Corpo lúteo

Produz progesterona

Testículo

Localização

Região pré púbica, encerrados na bolsa escrotal.

Sistema Urinário e Reprodutor de Aves

Sistema urinário

Órgãos formadores:

- 2 rins
- 2 ureteres
- Urodeu (cloaca)

Obs.: a cloaca é uma víscera oca que faz parte dos seguintes sistemas: digestivo, reprodutor e urinário.

Rins

São alongados

Dividido

Marcações na superfície.

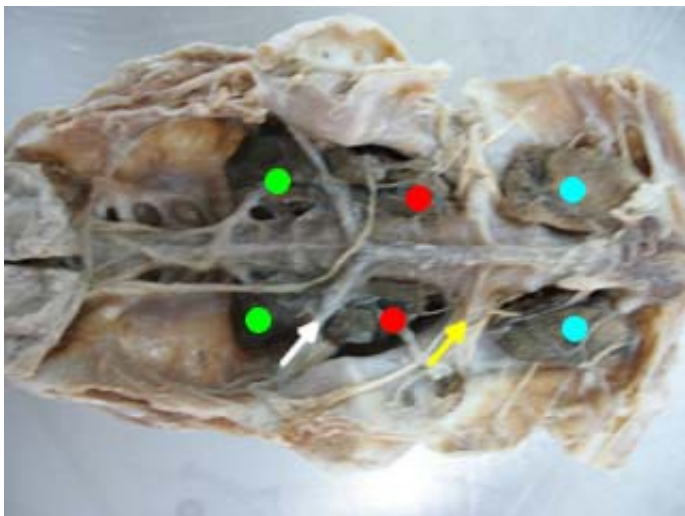
- Cranial

Artéria ilíaca externa – delimita os lobos: cranial e médio.

- Médio

Artéria isquiática ou ciática – delimita os lobos: médio e caudal.

- Caudal



- - lobo caudal do rim
- - artéria isquiática
- - lobo medial do rim
- - artéria ilíaca externa
- - lobo cranial do rim

Localização

Abaixo (encostado) do sinsacro e o celoma passa sobre ele. Caudal aos pulmões fazendo contato com os sacos aéreos abdominais.

Sinsacro – estrutura colocada caudalmente, próximo ao osso coxal.

Filtração

Apresentam um sistema porta renal.

Sistema porta renal – veias entre 2 malhas de capilares. Drenagem da região posterior é desviada, sendo levada para uma rede de capilares, onde faz a filtração e ocorre uma anastomose, indo para as artérias.

Após a produção de urina, elas vão ser carregadas pelo ureter para o urodeu.

Não tem vesícula urinária.

Urina extremamente concentrada.

Parte branca nas fezes é a urina.

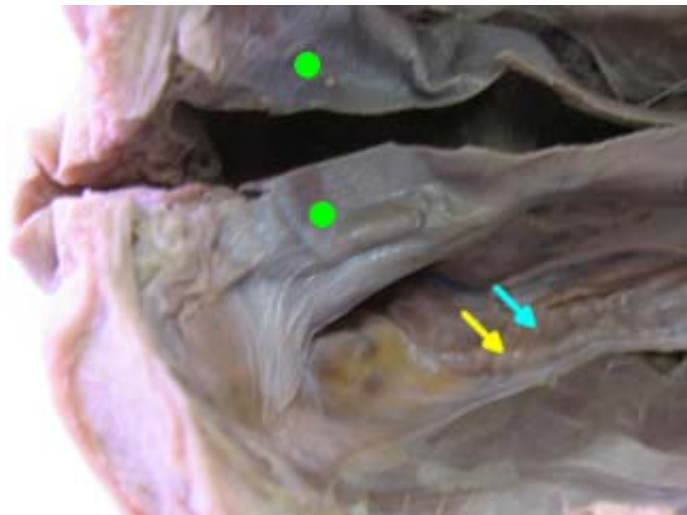
Orifício uretérico – óstio do ureter (onde chega ao urodeu).

Sistema Reprodutor Masculino

Órgãos formadores:

- 2 testículos
- 2 epidídimos
- 2 ductos deferentes
- Falo (cloaca)

Obs.: Falo – órgão copulador masculino (comparando com o pênis dos mamíferos).

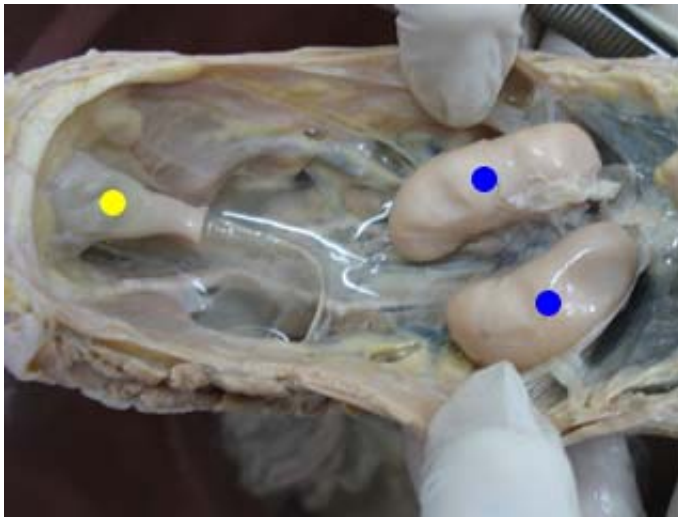


- - cloaca
- - ducto deferente
- - ureter

Testículo

Vão ter de acordo com a época do ano tamanho e coloração diferente.

- Cobertura – quando ele está em cobertura os testículos vão ser de coloração clara (brancacenta), medindo em torno de 4 a 4,5 cm, um pouco alongado. Consistência mais firme.
- Sem cobertura – fora da época reprodutiva. Seu tamanho é em torno de 2 cm, coloração amarelada tendendo ao pardo, não são tam firmes.



● - testículos
● - cloaca

Localização

Crânio ventral a porção ou lobo do rim (cavidade celomática), caudal aos pulmões, faz contato com os sacos aéreos torácicos caudais e abdominais.

Castração

Abre nas últimas costelas da ave.

Termoregulação

Se dá através do contato com os sacos aéreos.

Não tem mediastino testicular.

Para cada testículo tem um epidídimo (pequena elevação – marcação) na parede do testículo.

No testículo tem uma fina serosa (celoma), abaixo tem a albugínea e o parênquima.

A partir da elevação começa o ducto deferente.

Não tem divisão de cabeça, corpo e cauda.

O ducto deferente chega ao urodeu. Na época reprodutiva as gônadas funcionam, fica de coloração leitosa (por causa dos espermatozoides). Local de armazenamento dos espermatozoides, é ao longo do ducto.

Não possuem glândulas sexuais acessórias.

O epitélio é que produz o líquido seminal.

Papila do ducto deferente.

Proctodeu – é o Falo.

Nos galiformes são pequenos, formados por um corpo fálico mediano e dois maiores. Não faz penetração, o Falo serve como uma calha que vai direcionar os espermatozoides do interior do reprodutor masculino para a cloaca feminina.

A copula ocorre quando as duas cloacas se encontram.

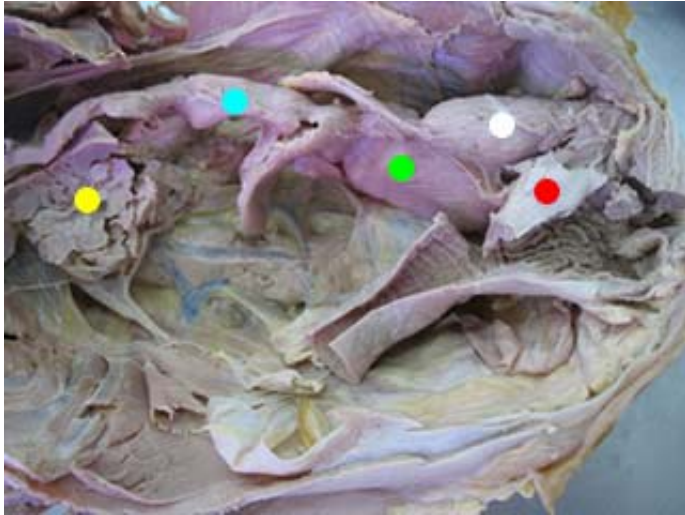
Nos anseriformes o Falo é bem grande. Tem um sulco espiralado no centro que serve para direcionar o ejaculado para o interior do reprodutor feminino.

Existe a penetração do Falo na cloaca feminina.

Sistema reprodutor feminino

Órgãos formadores

- 1 ovário (esquerdo), o direito involui e apenas o esquerdo é funcional.
- 1 oviduto
- Cloaca



- - cloaca
- - vagina
- - útero
- - oviduto
- - ovário

Ovário

Localização

Região abdominal, faz contato com o estômago (o ovário tem a mesma posição do testículo).

Período de reprodução

Acasalamento

Ovário de superfície formada por varias vesículas amareladas (folículos). Quando os folículos esta maduro vai ser liberada a gema, mais o gameta feminino.

Há vários estágios de folículos.

Ave de postura – a cada 24 horas ela vai estar ovulando. Postura de um ovo por dia.

Componentes da gema – lipídeos principalmente.

Não tem útero.

Oviduto

Divisão do oviduto

- Infundíbulo
- Magno
- Istmo
- Útero
- Vagina

Cada parte dessa tem uma importância na formação do ovo.

Formação do ovo

- Infundíbulo

Captação do óvulo (oócito), recém liberado; local de fecundação. Tempo dispensado: 15 minutos.

- Magno

Secreção de albúmen (membrana calásica). Começa a clara. Tempo: 3 horas.

- Istmo

Secreção das membranas da casca (onde ocorre a formação). Onde vai ser depositado o cálcio.

Composta por duas partes: uma interna e uma externa. Por essa membrana é que vai existir a câmara de ar do ovo. Tempo: 1 ½ hora.

- Glândula da casca (útero)

Onde vai ser depositado o cálcio para formação da casca e a cutícula.

Acréscimo de líquido ao ovo (dilatação); estratificação do albúmen; formação da casca. Secreção dos pigmentos da casca (se presente). Tempo: 20 horas.

- Vagina

Armazenamento de esperma. Transporte do ovo. Tempo: 1 minuto.

Quando o ovo é liberado a casca sai mole, para facilitar a postura do ovo. Depois da sua exteriorização a casca vai sendo desidratada e fica rígida.

O útero forma a cutícula (controle contra fungos e bactérias que possam penetrar pela casca. Serve também para impermeabilização).

Desde o momento da fecundação, a partir dali já existe desenvolvimento embrionário. O que cessa esse desenvolvimento é a exteriorização e a baixa da temperatura.

Sistema linfático

Ele drena a linfa.

Espaço intersticial

Espaço existente entre as células, neste espaço existe líquido.

Edema – acúmulo de líquido no espaço intersticial.

Por ter esses líquidos, pode haver uma inflamação. Esses líquidos saem daí através da drenagem linfática.

Existe muito líquido no interstício, o linfático não consegue drenar tudo. Esse líquido sai pelos vãos linfáticos.

Vasos linfáticos

Os vasos linfáticos começam em fundo de saco cego, começam como dedo de luva.

Ele retira essa linfa e leva para os linfonodos.

Linfonodos

Servem para filtrar a linfa.

Os vasos para o linfonodos são vasos que chegam (aférentes) e vasos que saem (eferentes).

Normalmente a linfa passa por dois linfonodos. Depois de toda a drenagem a linfa chega na corrente sanguínea.

Linfonodo alterado

Quando ele está diferente (aumentado). Se ele está aumentado à região onde ele drena pode estar com uma infecção.

Alterações podem ser observadas em linfonodo:

Inchaço – rígido, o animal sente porque fica doloroso.

Drenada a linfa ela vai ser lançada na corrente sanguínea.

Intestino

Linfonodo mesentérico

Passagem de patógenos pode alterar o linfonodo.

Aplicação de medicamento em uma parte só pode alterar a passagem dos vasos linfáticos. A drenagem de gordura (no digestório) ocorre pelo sistema linfático. A linfa oriunda do mesentério, após a alimentação, vai ter uma coloração leitosa. É drenada para a parte de teto do abdominal (junto ao diafragma) existe uma dilatação. (cisterna do hilo). A partir daí sai um ducto que acompanha os corpos das vértebras torácicas (ducto torácico). Esse se abre na veia cava caudal (às vezes se abre na veia ázigos).

A coloração normal da linfa é transparente (translúcida).

Linfa da digestão – quilo (leitosa)

Timo

Importante no desenvolvimento embrionário. Na puberdade tende a involuir.

No bovino o timo acompanha o pescoço (região cervical)

Baço

É sistema imune.

Localização

Do lado esquerdo

Existem linfonodos torácicos.

Existem pequenos vasos que fazem a drenagem linfática no espaço intersticial.

A linfa fora da digestão é incolor, clarinha.

Questões de prova

- 1) Esquematizar a pequena e a grande circulação.
- 2) Esquematizar o reprodutor feminino
- 3) Esquematizar a tuba uterina
- 4) Esquematizar o olho
- 5) Esquematizar o reprodutor masculino